VERBAND FUSS & SCHUH ASSOCIATION PIED & CHAUSSURE
Orthopädieschuhtechnik und Schuhservice Schweiz
Technique Orthopédique de Chaussures et Cordonnerie Suisse

Der Balgrist

Cours de préparation aux examens professionnels supérieurs
pour maîtres bottiers/ières-orthopédistes

Module 3c

Zurich, le 03/10/2018

Dr Felix Waibel, Orthopédie technique, Hôpital universitaire Balgrist

BIBLIOGRAPHIE

- **Orthopädieschuhtechnik**
  [= *Technique orthopédique de chaussures*] *R. Baumgartner, M. Möller, H. Stinus*
  éd. C. Maurer, 2e édition

- **Ganganalyse in der Praxis**
  [= *Analyse de la marche dans la pratique*]
  Oliver Ludwig
  éd. C. Maurer, 2e édition

Déformations du pied

(définition, diagnostic, causes)

1. Pied plat valgus
2. Pied creux
3. Pied étalé

PIED PLAT VALGUS

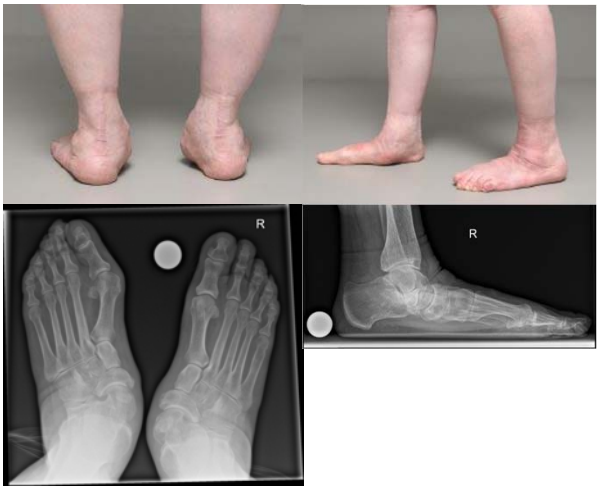

Images de la clinique universitaire Balgrist, toute réutilisation sans autorisation écrite est interdite

DÉFINITION

Une ***composante valgus***[1] (valgus calcanéen) et une ***composante pied plat*** (affaissement de la voûte longitudinale interne)

[1]peut survenir de manière isolée: pied valgus

DÉFINITION

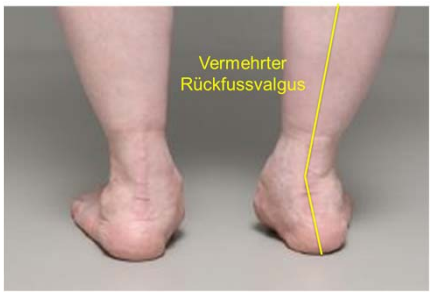

Images de la clinique universitaire Balgrist, toute réutilisation sans autorisation écrite est interdite

«PIED MALADE»?

- Héréditaire (familles, race)
  - Le plus souvent pied performant ne nécessitant pas de traitement
- Physiologique chez le nourrisson et l'enfant en bas âge
  - Redressement spontané au cours de la croissance
  - Le plus souvent aucun traitement nécessaire
- Forme pathologique
  - Causes variées

ANATOMIE PATHOLOGIQUE

- Bascule en valgus du calcanéus à la mise en charge
- Flexion plantaire du talus
- Abduction de l'avant-pied
- 1er rayon: supination et flexion dorsale
- Affaissement de la voûte longitudinale

DEGRÉ D'AFFAISSEMENT

1. Voûte longitudinale affaissée mais résiduelle = pied plat valgus de stade 1

2. Disparition de la voûte longitudinale = pied plat valgus de stade 2

3. Voûte longitudinale convexe = pied plat de stade 3

POTENTIEL DE CORRECTION

- Pied plat flexible:
  Correction possible sans forcer
- Pied plat rigide:
  Aucune correction possible sans forcer

→ La distinction est primordiale pour les moyens auxiliaires orthopédiques

LE PIED PLAT FLEXIBLE

- «Variante musculaire tonique»:
  lors de la position sur la pointe des pieds, le valgus de l'arrière-pied se corrige en un varus
- «Variante musculaire flasque»:
  le pied n'a pas la force de se redresser -> effet domino (voir anatomie pathologique)

DIAGNOSTIC

Station debout

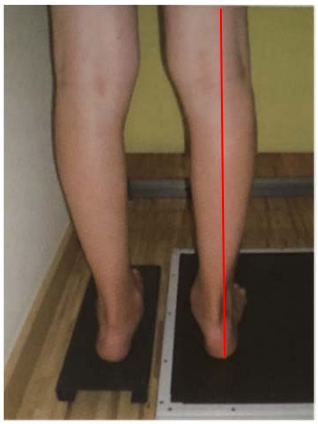

Position fonctionnelle sur la pointe des pieds

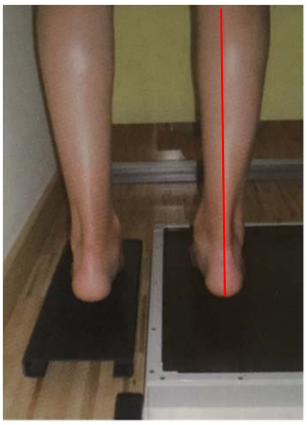

Extrait de «Orthopädieschuhtechnik R. Baumgartner, M. Möller, H. Stinus, éd. C. Maurer, 2e édition p. 241»

SINGLE HEEL RISE

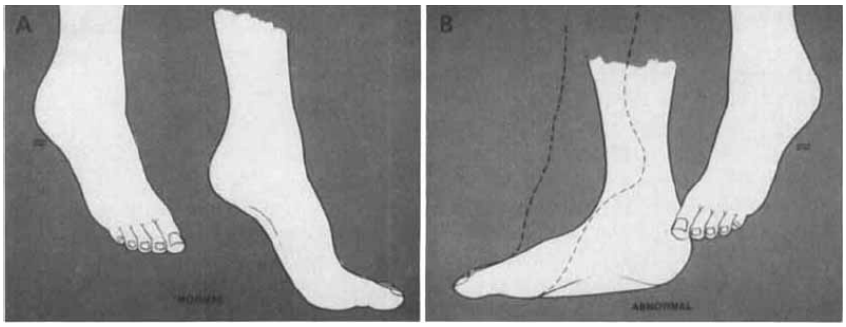

Extrait de «Johnson K. Tibialis posterior tendon Dysfunction CORR 1989;239:196-206 »
»

LE PIED PLAT RIGIDE

- Aucune correction possible de la déformation sans forcer
- Mobilité limitée de l'arrière-pied
- Art. sous-talienne bloquée en pronation (valgus)
- Abduction de l'avant-pied («Too many toe sign»)
- Axe vertical du tibia au niveau du bord interne du pied ou plus en dedans

TOO-MANY-TOE SIGN

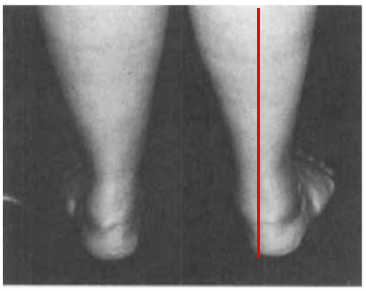

Hyperabduction de l'avant-pied «Too many Toe Sign»

Extrait de «Johnson K. Tibialis posterior tendon Dysfunction CORR 1989;239:196-206 »
»

LE PIED PLAT RIGIDE - CAUSES

1. Déformations congénitales:
   Synostose talo-naviculaire ou talo-calcanéenne
   Talus vertical
   Aplasie fibulaire
2. Ostéogenèse imparfaite (maladie des os de verre)
3. Paralysies
4. Pied bot non traité
5. Posttraumatique
6. Rupture du tendon du tibial postérieur

DÉFORMATIONS DU PIED: PIED PLAT VALGUS

SYNOSTOSE

Fusion fibreuse, cartilagineuse ou osseuse des os

a. «Nez de fourmilier»
b. Facette interne irrégulière et rétrécie
c. Ponts osseux dans l'articulation sous-talienne

Extrait de «Miller`s Review of Orthopaedics, 7th edition, p. 288»
»

DÉFORMATIONS DU PIED: PIED PLAT VALGUS

TALUS VERTICAL

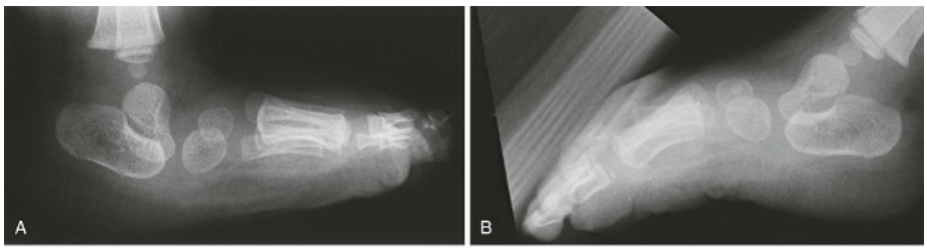

Le talus est en position verticale à côté du calcanéus

Extrait de «Miller`s Review of Orthopaedics, 7th edition»
»

DÉFORMATIONS DU PIED: PIED PLAT VALGUS

APLASIE FIBULAIRE

Absence congénitale de fibula, le plus souvent aussi des rayons latéraux - > pas de contre-appui de la malléole externe - > déformation en valgus

Extrait de «www.orthobullets.com»

DÉFORMATIONS DU PIED: PIED PLAT VALGUS

OSTEOGENÈSE IMPARFAITE

- Diminution ou anomalie de la production de collagène de type 1
- L'os se fracture facilement, consolide en mauvaise position
- Héréditaire
- En plus du pied plat valgus: scoliose, fractures multiples, extrémités courbées («tibia en lames de sabre»)



Extrait de «www.orthobullets.com»
»

POSTTRAUMATIQUE

- Fractures du calcanéus
- Nécrose du talus après fracture de la tête du talus
- Nécessité fréquente d'associer un traitement chirurgical et des moyens auxiliaires orthopédiques

Extrait de «www.orthobullets.com»
»

DÉFORMATIONS DU PIED: PIED PLAT VALGUS

RUPTURE DU TIBIAL POSTÉRIEUR

- Fonction: supination de l'arrière-pied, principal stabilisateur de la voûte longitudinale du pied
- Perte fonctionnelle par dégénérescence (âge, maladie sous-jacente) ou traumatisme
- Conséquence: défaillance de la capsule de l'art. talo-naviculaire et du ligament calcanéo-naviculaire plantaire -> le talus s'incline en dedans et vers la plante -> valgus du talon

TRAITEMENT: CONSERVATEUR

- Modification de chaussures:
  - Semelle orthopédique/Lit plantaire sur mesure avec soutien interne
  - Evidement / Décharge en regard du tendon en cas d'insuffisance tibiale postérieure
  - Guidage de l'arrière pied par renforcement du contrefort interne
  - Évent. élargissement du talon en dedans
  - Talonnette à ailette
- Orthèse OSSA
- Orthèse interne
- Chaussures orthopédiques sur mesure (déformation sévère)

TRAITEMENT: CHIRURGICAL

TABLE I
TREATMENT OF DYSFUNCTION OF THE POSTERIOR TIBIAL TENDON

Stage	Characteristics	Treatment: Non-Operative	Treatment: Operative
Tenosynovitis	Acute medial pain and swelling, can perform heel-rise, seronegative inflammation, extensive tearing	Anti-inflammatory medication, immobilization for 6–8 wks; if symptoms improve, ankle stirrup-brace; if symptoms do not improve, operative treatment	Tenosynovectomy, tenosynovectomy + calcaneal osteotomy, or tenosynovectomy + tenodesis of flexor digitorum longus to posterior tibial tendon
Rupture Stage I	Medial pain and swelling, hindfoot flexible, can perform heel-rise	Medial-heel-and-sole shoe wedge, hinged ankle-foot orthosis, orthotic arch-supports	Débridement of posterior tibial tendon, flexor digitorum longus transfer, or flexor digitorum longus transfer + calcaneal osteotomy
Stage II	Valgus angulation of heel, lateral pain, hindfoot flexible, cannot perform heel-rise	Media heel-and-sole shoe wedge, stiff orthotic support, hinged ankle-foot orthosis, injection of steroids into the sinus tarsi	Flexor digitorum longus transfer + calcaneal osteotomy or flexor digitorum longus transfer + bone-block arthrodesis at calcaneocuboid joint
Stage III	Valgus angulation of heel, lateral pain, hindfoot rigid, cannot perform heel-rise	Rigid ankle-foot orthosis	Triple arthrodesis
Stage IV	Hindfoot rigid, valgus angulation of talus	Rigid ankle-foot orthosis	Tibiotalocalcaneal arthrodesis

Myerson M. Instructional Course Lectures- Adult Aquired Flatfoot Deformity. Treatment of Dysfunction of the posterior tibial tendon JBJS 1996;7.-A:780-92

PIED CREUX

Images de la clinique universitaire Balgrist, toute réutilisation sans autorisation écrite est interdite

DÉFORMATIONS DU PIED: PIED CREUX

DÉFINITION

Arrière-pied en position neutre ou en varus, *la voûte longitudinale est surélévée,* seuls le talon et l'avant-pied sont en contact avec le sol

DÉFORMATIONS DU PIED: PIED CREUX

DÉFINITION

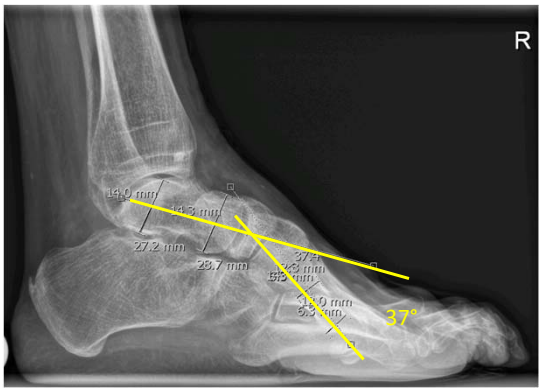

Varus de 18°

Angle de Meary (0° +/- 4°)

Axe de l'arrière-pied (valgus de 0-5°)

Images de la clinique universitaire Balgrist, toute réutilisation sans autorisation écrite est interdite

DÉFORMATIONS DU PIED: PIED CREUX

ANATOMIE PATHOLOGIQUE

- Voûte longitudinale renforcée
- Saillie sur le dos du pied en regard du 1er rayon métatarsien
- Contact avec le sol: seulement talon et éminence du gros orteil
- Pied plus court, avant-pied plus large
- Avant-pied en supination
- Orteils en marteau/en griffe, hallux valgus
- Le talon est en position verticale et en varus
- Art. talo-crurale souvent moins mobile
- Tendon d'Achille raccourci

SYMPTÔMES

- Métatarsalgies et surcharge sur le bord externe du pied
  -> Fractures de stress des métatarsiens
- Instabilité latérale chronique
  -> Lésions des tendons fibulaires
- Arthrose talo-crurale/sous-talienne

Younger, J Am Acad Orthop Surg 13:302, 2005

DIAGNOSTIC

- Varus de l'arrière-pied
- Peek-a-boo heel sign

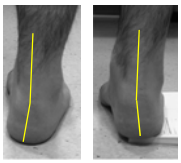

- Voûte longitudinale haute
- Hyperkératoses sensibles à la pression
- Test de la planchette de Coleman

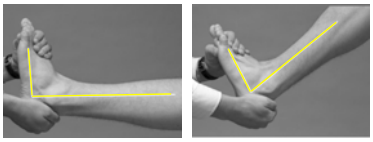

Abbasian, Foot Ankle Clin 18:629, 2013
Klammer, Foot Ankle Clin 1:57, 2012

DÉFORMATIONS DU PIED: PIED CREUX

EXEMPLE

Images de la clinique universitaire Balgrist, toute réutilisation sans autorisation écrite est interdite

TEST DE LA PLANCHETTE DE COLEMAN

Photo extraite de: Alazzawi Set al. Foot and ankle history and clinical examination: A guide to everyday practice. World J Orthop 2017; 8(1): 21-29

TEST DE LA PLANCHETTE DE COLEMAN

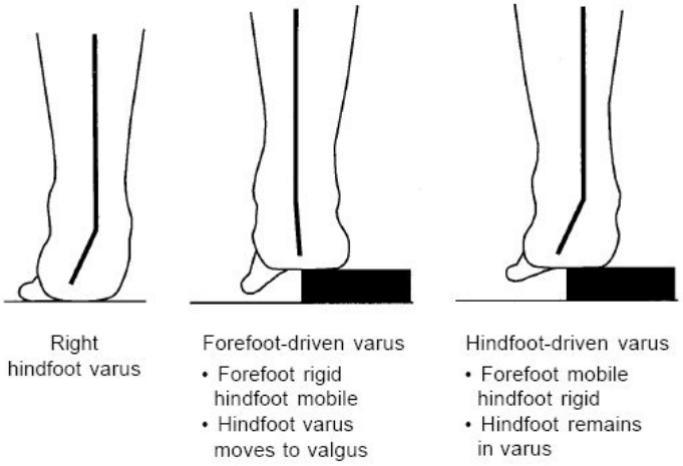

Extrait de: https://musculoskeletalkey.com/pes-cavus-3/

CAUSES

- **Neurologiques:** neuropathies sensitivo-motrices héréditaires, accident vasculaire cérébral, parésie cérébrale, pathologiques rachidiennes, poliomyélite (attention: migrants -> nombre de cas à nouveau croissant -> l'indication du livre «n'a bientôt plus qu'une signification historique» n'est plus à jour!)
- **Traumatiques:** syndrome des loges, lésion du N. fibulaire, cal vicieux après fractures du col du talus
- **Pied bot résiduel**
- **Idiopathique**

Younger, J Am Acad Orthop Surg 13:302, 2005

TRAITEMENT: CONSERVATEUR

- Pas de semelle orthopédique de soutien -> aggrave le pied creux!
- Brücken- ou Stufeneinlage transversale avec appui rétrocapital transversal pour mettre en décharge l'éminence du gros orteil
- Crée un contact des orteils
- Barre de déroulement de l'avant pied
- Talon biseauté rembourré

TRAITEMENT: CHIRURGICAL

Flexible?

Planchette de Coleman «Forefoot driven»

Ostéotomie de dorsiflexion de M1

Planchette de Coleman «Hindfoot driven»

Ostéotomie de latéralisation du calcanéus
(+) ostéotomie de dorsiflexion de M1

Arthrose avancée de l'arrière-pied

-> Arthrodèse correctrice

(+) transfert du long sur le court fibulaire
(+) reconstruction du ligament latéral
(+) libération du tendon d'Achille/M. gastrocnémien

Modifié d'après: Coughlin, Mann's Surgery of the Foot and Ankle. Elsevier 2013

PIED ÉTALÉ

Images de la clinique universitaire Balgrist, toute réutilisation sans autorisation écrite est interdite

DÉFINITION

Abaissement des têtes de M2-M4 avec augmentation de la pression au sol. Écartement des métatarsiens avec élargissement consécutif de l'avant-pied.

ANATOMIE PATHOLOGIQUE

- Avant-pied élargi
- Voûte transversale écrasée vers la plante
- Surcharge des têtes de M2-M4
- Peau: hyperkératoses (évent. douloureuses)
- Peau et muscles de la plante atrophiques
- Survenue de pseudoexostoses et de bourses séreuses latérales (1e et 5e orteils)
- Déformations secondaires fréquentes des orteils: hallux valgus et quintus varus, orteils en marteau/griffe
- Souvent combiné: pied plat étalé ou pied creux étalé

DIGRESSION: DÉFORMATION EN BUNIONETTE

Type I **Type II** **Type III**

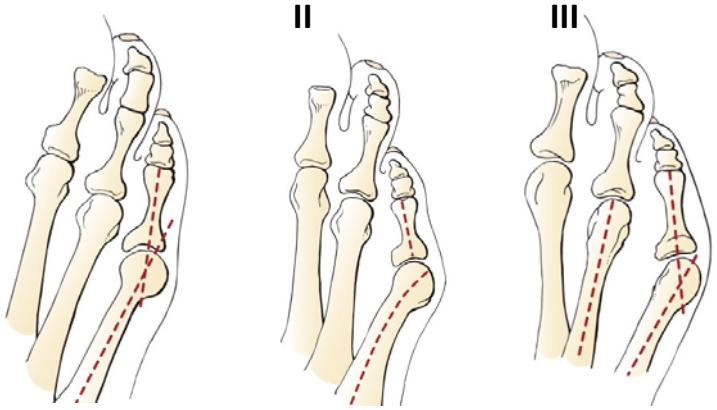

Extrait de «Miller`s Review of Orthopaedics, 7th edition»
»

DIAGNOSTIC

- Douleur à la pression des têtes métatarsiennes
- Callosités plantaires (hyperkératoses)
- Pseudoexostoses 1er et 5e orteils

Photos extraites de: «Schuh, A., Jezussek, D., Scheller, A. et al. MMW - Fortschritte der Medizin (2016) 158: 60.»

CAUSES

- **Prédisposition familiale**
- **Laxité musculaire et ligamentaire**
- **Chaussures:** chaussures à bout étroit, semelle souple, talons hauts («chaussures toboggan»)
- **Déformation du pied:** pied équin ou creux - > surcharge
- **Polyarthrite rhumatoïde**

OBJECTIFS THÉRAPEUTIQUES

- Réduction de la douleur
- Correction de la déformation
- Amélioration fonctionnelle (phase de propulsion)

TRAITEMENT: CONSERVATEUR

- Semelle orthopédique/Lit plantaire sur mesure avec large appui rétrocapital
- Évent. aide au déroulement
- Rigidification de la semelle

TRAITEMENT: CHIRURGICAL

Réduction des contraintes:

- «Ostéotomie de Weil»
- Résection de la tête métatarsienne

Pseudoexostoses

- Correction de l'hallux valgus
- Correction de la déformation en bunionette

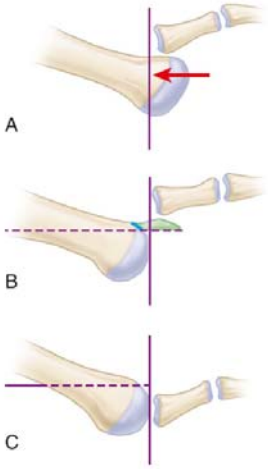

Orthopädieschuhtechnik R. Baumgartner, M. Möller, H. Stinus éd. C. Maurer, 2e édition p.252-255
Photo extraite de: «Miller`s Review of Orthopaedics, 7th edition»

EXEMPLE

Images de la clinique universitaire Balgrist, toute réutilisation sans autorisation écrite est interdite

DÉFORMATIONS DU PIED: PIED ÉTALÉ

EXEMPLE

Images de la clinique universitaire Balgrist, toute réutilisation sans autorisation écrite est interdite

Troubles de l'avant-pied
(définition, diagnostic, causes)

1. Métatarsalgie vs névrome de Morton
2. Sesamoïdite
3. Hyperkératose, œils-de-perdrix, verrues plantaires
4. Déformations des orteils (hallux valgus, hallux rigidus, déformations des petits orteils, quintus varus)
5. Goutte (arthrite goutteuse)

MÉTATARSALGIE VS NÉVROME DE MORTON

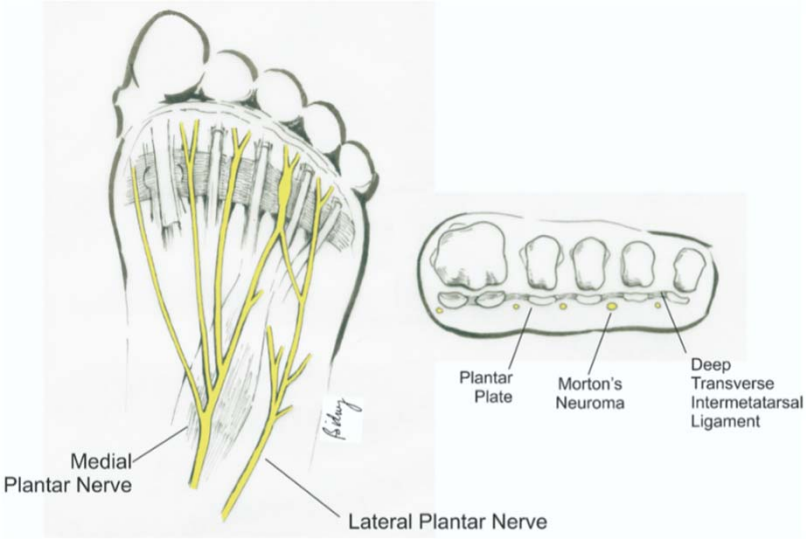

Photo extraite de: «Richardson, Foot Ankle Clin 19(3):437, 2014»

DÉFINITION

Métatarsalgie: douleur sous les têtes métatarsiennes, due à des déformations du pied.

Névrome de Morton: douleur interdigitale due à un épaississement du N. digital plantaire commun et à un espace relativement étroit.

DIAGNOSTIC MÉTATARSALGIE

- Douleur à la pression des têtes métatarsiennes
- Callosités plantaires (hyperkératoses)

DIAGNOSTIC NÉVROME DE MORTON

- Aucune tuméfaction ou inflammation
- Divergence des orteils voisins
- Douleur à la pression de l'espace intermétatarsien distal
- Signe de Mulder
- «Squezze test»
- Signe de Tinel
- +/- Troubles de la sensibilité

DIAGNOSTIC MÉTATARSALGIE

Images de la clinique universitaire Balgrist, toute réutilisation sans autorisation écrite est interdite

LOCALISATION

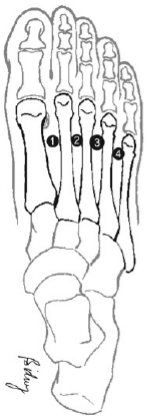

Figure 2 **Intermetarsal Neuroma Frequency of Interspace Involvement**

Author	Number of Patients	1	2	3	4
Bartolomei & Wertheimer (1983)	233	1%	29%	64%	6%
Addante et al (1986)	100	2.5%	18%	66%	4%
Bennett et al (1995)	100	-	32%	68%	-
Friscia et al (1992)	222	-	-	91%	-

Chaney, J Foot Ankle Surg 48(2):251, 2009

EXEMPLE

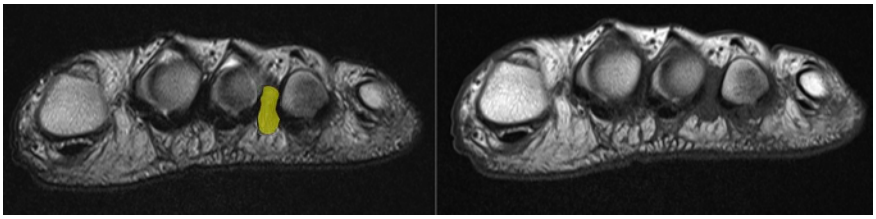

- T2 transversal
- T1 transversal

Images de la clinique universitaire Balgrist, toute réutilisation sans autorisation écrite est interdite

CAUSE

- Métatarsalgie
  - Transmission de charge sur les orteils I-III d'env. 80%
  - Réduction du coussinet adipeux plantaire, due à un pied étalé
  - Douleur de transfert en cas d'hypermobilité du 1er rayon
- Névrome de Morton
  - Épaississement du nerf plantaire

TRAITEMENT: CONSERVATEUR

- Métatarsalgie
  - Semelle orthopédique/Lit plantaire sur mesure avec large appui rétrocapital
  - Évent. aide au déroulement et rigidification de la semelle
- Névrome de Morton
  - cf. ci-dessus, mais appui rétrocapital local ciblé (accentue parfois les symptômes!)
  - Chaussures à bout large, le cas échéant élargissement de la semelle intérieure

TRAITEMENT: CHIRURGICAL

- Métatarsalgie
  - Ostéotomies de raccourcissement (p. ex. «ostéotomie de Weil»)
- Névrome de Morton
  - Névrotomie
  - Décompression avec section du lig. transverse intermétatarsien
  - Cryoablation

SÉSAMOÏDITE

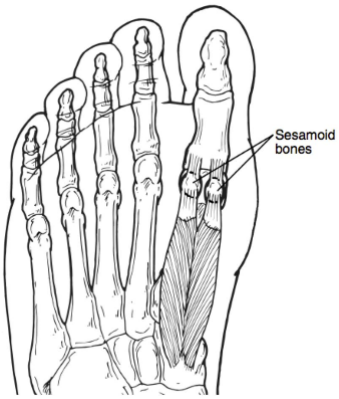

Photo prise sur Internet

DÉFINITION

Inflammation des sésamoïdes
de différentes origines

CAUSE

- Traumatisme aigu (sésamoïde tibial plus fréquemment atteint, car plus grand et plus sollicité)
- Surmenage chronique (microtraumatismes)
- Infection
- Maladies rhumatoïdes (atteinte bilatérale fréquente)

DIAGNOSTIC

- Anamnèse: douleur sous le gros orteil, maximale à la fin de la phase d'appui
- Douleur locale à la pression
- Évent. tuméfaction, rougeur, hyperthermie
- Évent. limitation de la flexion dorsale du gros orteil
- Radiographies / IRM (exclure une fracture et une infection)

TRAITEMENT: CONSERVATEUR

- Fracture: plâtre pendant 6 - 12 semaines
- Semelle orthopédique/Lit plantaire sur mesure avec lit plantaire concave souple et barre rétrocapitale
- Ablation de l'hyperkératose si nécessaire

TRAITEMENT: CHIRURGICAL

- Ablation des sésamoïdes en cas de
  - symptômes persistants malgré un traitement conservateur > 3 - 12 mois
  - ostéomyélite (en association avec des antibiotiques)

HYPERKÉRATOSES, ŒILS-DE-PERDRIX, VERRUES PLANTAIRES

Photo extraite de «Rinderknecht JD, Goldinger SM, Rozati S, et al. RASopathic Skin Eruptions during Vemurafenib Therapy. Smalley K, ed. PLoS ONE. 2013;8(3):e58721. doi:10.1371/journal.pone.0058721.»

TROUBLES DE L'AVANT-PIED: HYPERKÉRATOSES, ŒILS-DE-PERDRIX, VERRUES PLANTAIRES

DÉFINITION

Hyperkératose: formation de corne sur la plante du pied, due à la pression interne exercée par les têtes métatarsiennes

Œil-de-perdrix: dit aussi cor au pied, dû à une pression externe sur la peau proche de l'os

Verrue plantaire: callosité plantaire clairement délimitée, due à une infection par des papillomavirus humains

CAUSE

- **Hyperkératose**
  - Atrophie du coussinet adipeux plantaire
  - Flexion plantaire du premier rayon
  - Pied équin
  - Contracture en griffe des orteils
  - Hypertrophie des sésamoïdes
- **Œil-de-perdrix**
  - Frottement / Pression sur des proéminences osseuses
- **Verrue plantaire**
  - Infection virale par contact

DIAGNOSTIC

- Inspection
- Douleur locale à la pression
- Ablation de l'hyperkératose (évent. ulcères de pression)
- Radiographie (proéminences osseuses)

EXEMPLE: HYPERKÉRATOSE

Photo extraite de «Rinderknecht JD, Goldinger SM, Rozati S, et al. RASopathic Skin Eruptions during Vemurafenib Therapy. Smalley K, ed. PLoS ONE. 2013;8(3):e58721. doi:10.1371/journal.pone.0058721.»

TROUBLES DE L'AVANT-PIED: HYPERKÉRATOSES, ŒILS-DE-PERDRIX, VERRUES PLANTAIRES

EXEMPLE: ŒIL-DE-PERDRIX

Photo extraite de «Kouba R. (2012) Podologie. Dans: Sabo D. (eds) Vorfußchirurgie. Springer, Berlin, Heidelberg»

EXEMPLE: ŒIL-DE-PERDRIX

Photo extraite de «Kouba R. (2012) Podologie. Dans: Sabo D. (eds) Vorfußchirurgie. Springer, Berlin, Heidelberg»

TROUBLES DE L'AVANT-PIED: HYPERKÉRATOSES, ŒILS-DE-PERDRIX, VERRUES PLANTAIRES

EXEMPLE: VERRUES PLANTAIRES

Photo extraite de «Longhurst B, Bristow I., The Treatment of Verrucae Pedis Using Falknor's Needling Method: A Review of 46 Cases. J Clin Med. 2013»

TRAITEMENT: CONSERVATEUR

- Ablation locale (podologie)
- Semelle anatomique: décharge locale

TRAITEMENT: CHIRURGICAL

- Hyperkératose
  - Éviction de la cause à l'origine de la pression
- Œil-de-perdrix
  - Ablation d'exostoses
- Verrue plantaire
  - Ablation chimique («brûlures» des verrues)
  - Ablation chirurgicale

HALLUX VALGUS

Images de la clinique universitaire Balgrist, toute réutilisation sans autorisation écrite est interdite

TROUBLES DE L'AVANT-PIED: HALLUX VALGUS

DÉFINITION

Déformation complexe du gros orteil avec déformation en valgus des phalanges et déviation en varus du 1er métatarsien

CAUSE

- Facteurs intrinsèques:
  - Prédisposition génétique (63-94% [1,2])
  - Sexe (f:m 3:1 - 15:1)[1,3]
  - Hypermobilité de la 1re articulation TMT[5]
  - Laxité ligamentaire[1]
- Facteurs extrinsèques
  - Chaussures[4]

1 Coughlin Foot Ankle Int 1995; 16:682-97
2 Hardy JBJS Br. 1951; 33:376-91
3 Nery Foot Ankle Int 2013; 34:629-35
4 Sim-Fook JBJS 1958; 50(5): 1058-62
5 Klaue Foot Ankle Int 1994; 15(1): 9-13

ANATOMIE PATHOLOGIQUE

- Faiblesse de la capsule interne
- Déviation latérale de la phalange proximale:
  - Migration du M. abducteur de l'hallux en direction latérale et plantaire
    → Pronation de la phalange
- Déviation latérale du LFH / LEH
- Contracture secondaire de la capsule latérale, AHL

Orthopädieschuhtechnik R. Baumgartner, M. Möller, H. Stinus, éd. C. Maurer, 2e édition p. 240-244

ANATOMIE PATHOLOGIQUE

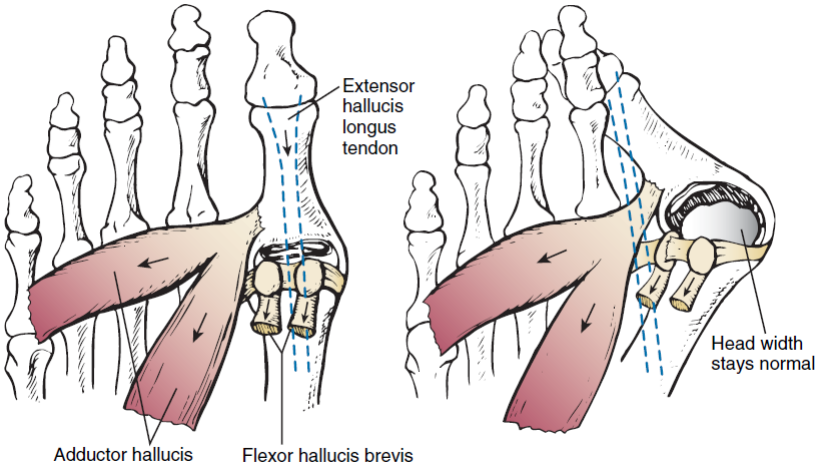

Coughlin Surgery of the Foot and Ankle, 8th Edition, Mosby 2007

DIAGNOSTIC

- Inspection
- Palpation
  - TMT1: douleur?
  - MTP1: douleur?
- Fonction
  - TMT1: hypermobilité?
  - MTP1: Amplitude des mouvements?

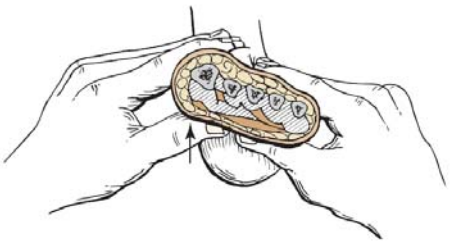

DIAGNOSTIC RADIOLOGIQUE

- debout DP / oblique / latéral
- Arthrose de la TMT1 ou de la MTP1?
- Congruence de la MTP1?
- Détermination des angles:
  - Angle de l'hallux valgus
  - Angle d'hallux valgus interphalangien
  - Angle intermétatarsien
  - Angle d'orientation de la surface articulaire distale de M1
- Latéralisation sésamoïde?

ANGLE D'HALLUX VALGUS (HVA)

- normal < 15°

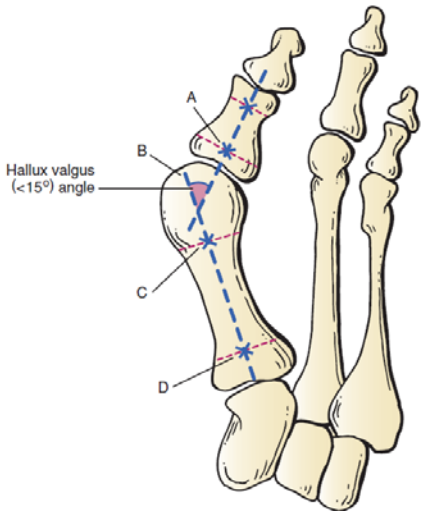

Miller: Review of Orthopaedics, 6th Ed., 2012 Elsevier

TROUBLES DE L'AVANT-PIED: HALLUX VALGUS

ANGLE D'H. V. INTERPHALANGIEN

- normal < 10°

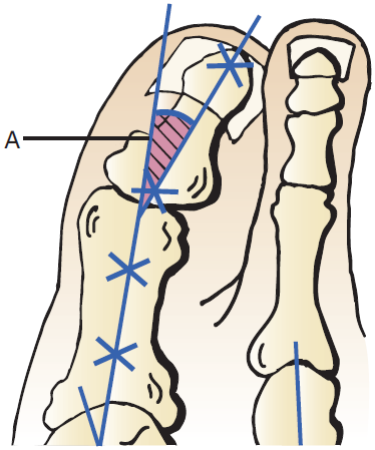

Miller: Review of Orthopaedics, 6th Ed., 2012 Elsevier

TROUBLES DE L'AVANT-PIED: HALLUX VALGUS

ANGLE INTERMÉTATARSIEN

- normal < 9°

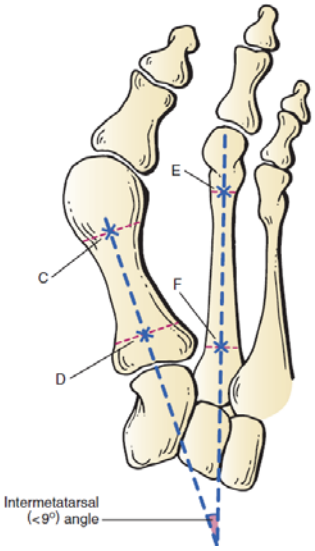

Miller: Review of Orthopaedics, 6th Ed., 2012 Elsevier

TROUBLES DE L'AVANT-PIED: HALLUX VALGUS

ANGLE DMAA

- normal < 6-10°

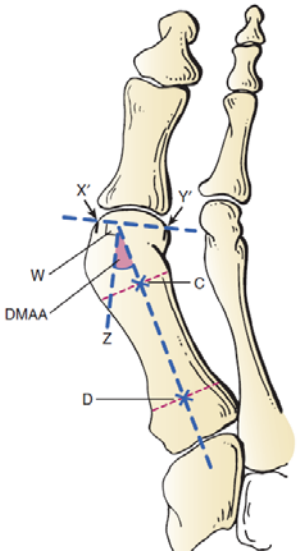

Miller: Review of Orthopaedics, 6th Ed., 2012 Elsevier

TROUBLES DE L'AVANT-PIED: HALLUX VALGUS

TRAITEMENT: CONSERVATEUR

- Possibilités limitées!
- Ajustement de la tige en regard de la pseudoexostose
- Élargissement de la semelle intérieure
- Semelle orthopédique avec appui rétrocapital
- Barre de déroulement de l'avant pied
- Rigidification de la semelle

TRAITEMENT: CHIRURGICAL

- Hallux valgus symptomatique avec souffrance importante
- Multiples méthodes chirurgicales décrites
- Ostéotomie métatarsienne (ostéotomie en L inversé, de Scarf, en chevron, d'Akin)
- Hypermobilité de TMT1 ou arthrose de TMT1: arthrodèse de la TMT1
- Arthrose de MTP1 ou polyarthrite rhumatoïde: arthrodèse de la MTP1

OSTÉOTOMIE EN L INVERSÉ

Espinosa Techniques in Foot and Ankle Surgery 2006; 5(3): 190-97

TROUBLES DE L'AVANT-PIED: HALLUX VALGUS

OSTÉOTOMIE D'AKIN

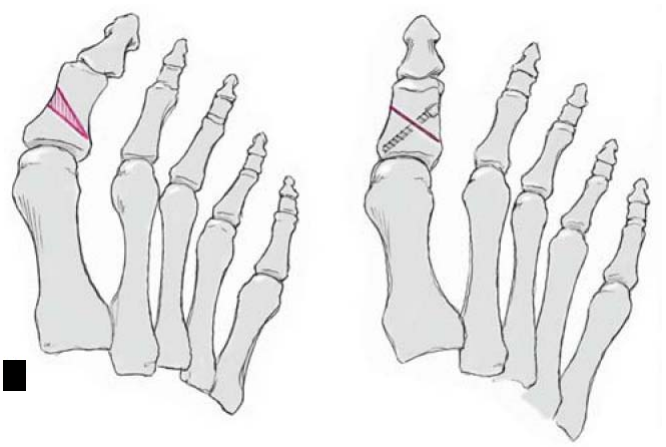

Arnold Operative Orthopädie und Traumatologie 2008; 20(6): 477-83

HALLUX RIGIDUS

Images de la clinique universitaire Balgrist, toute réutilisation sans autorisation écrite est interdite

DÉFINITION

Enraidissement douloureux de l'articulation métatarso-phalangienne du gros orteil, lié le plus souvent à une arthrose

CAUSE

- Obscure
- associé à:
  1. hallux valgus interphalangien
  2. sexe féminin
  3. antécédents familiaux en cas de maladie bilatérale
- non associé à:
  1. hypermobilité du 1er rayon
  2. longueur de M1
  3. longueur du tendon d'Achille/du M. gastrocnémien
  4. différentes déformations du pied
  5. hallux valgus
  6. chaussures
  7. profession

Coughlin, Foot Ankle Int 24, pp731, 2003

DIAGNOSTIC

- Inspection
- Palpation
  - MTP1: douleur?
- Fonction
  - MTP1: amplitude des mouvements - > réduction de la mobilité sagittale (surtout flexion dorsale, normale 40°)

TRAITEMENT: CONSERVATEUR

- Médicaments antalgiques
- Infiltration (cortisone)
- Moyens techniques orthopédiques:
  - Semelle orthopédique/Lit plantaire sur mesure avec appui rétrocapital et interne
  - Aide au déroulement
  - Rigidification de la semelle

TROUBLES DE L'AVANT-PIED: HALLUX RIGIDUS

TRAITEMENT: CHIRURGICAL

- Préservant l'articulation: cheilectomie
- Sacrifiant l'articulation: arthrodèse de MTP1



Images de la clinique universitaire Balgrist, toute réutilisation sans autorisation écrite est interdite

DÉFORMATIONS DES PETITS ORTEILS

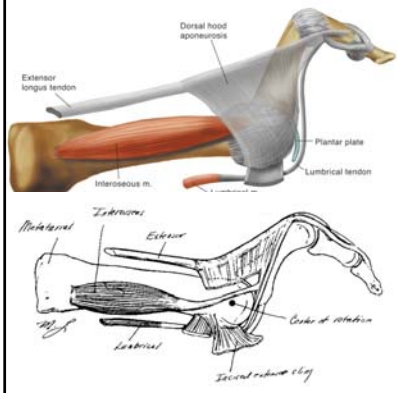

À droite: Images de la clinique universitaire Balgrist, toute réutilisation sans autorisation écrite est interdite
À gauche: Trnka HJ et al; Foot Ankle Int; 22: 47, 2001

DÉFINITION

Orteil en marteau: hyperextension de la MTP, contracture en flexion de l'IPP, position neutre de l'IPD

Orteil en griffe: hyperextension de la MTP, contracture en flexion de l'IPP et de l'IPD

Orteil en maillet: position neutre de la MTP et de l'IPP, flexion de l'IPD

ORTEIL EN MARTEAU:

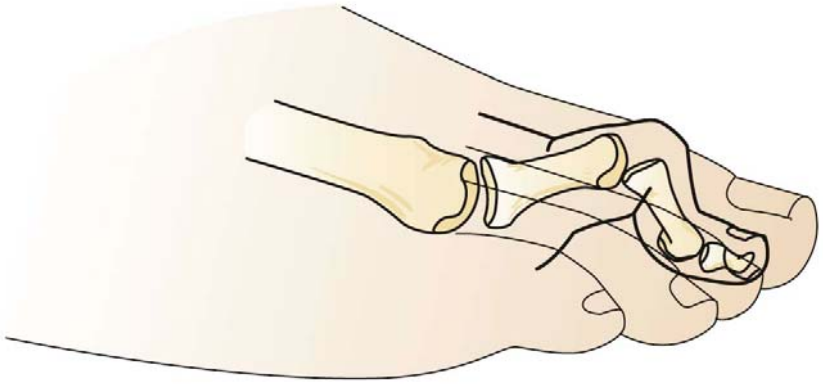

Miller: Review of Orthopaedics, 7th Ed., 2016 Elsevier

TROUBLES DE L'AVANT-PIED: DÉFORMATIONS DES PETITS ORTEILS

ORTEIL EN GRIFFE:

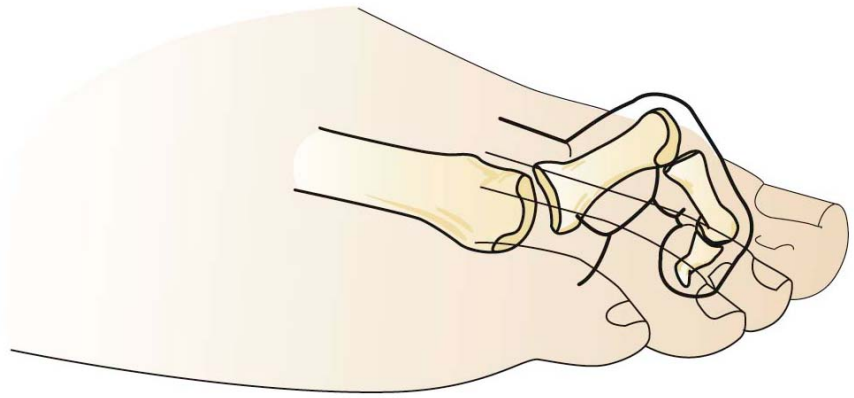

Miller: Review of Orthopaedics, 7th Ed., 2016 Elsevier

TROUBLES DE L'AVANT-PIED: DÉFORMATIONS DES PETITS ORTEILS

ORTEIL EN MAILLET:

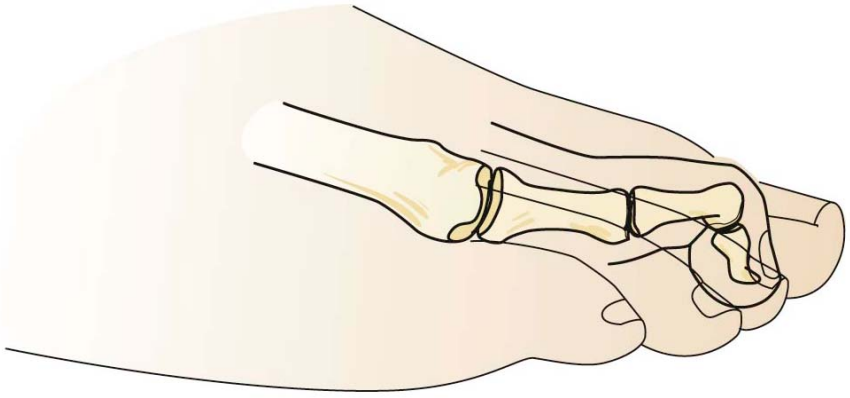

Miller: Review of Orthopaedics, 7th Ed., 2016 Elsevier

CAUSE

- Extrinsèque:
  - Chaussures trop étroites
- Intrinsèque:
  - Déséquilibre entre les composantes dynamiques
  - Pied creux
  - Contractures spastiques
  - Polyneuropathie
  - Syndrome des loges du pied

ANATOMIE PATHOLOGIQUE

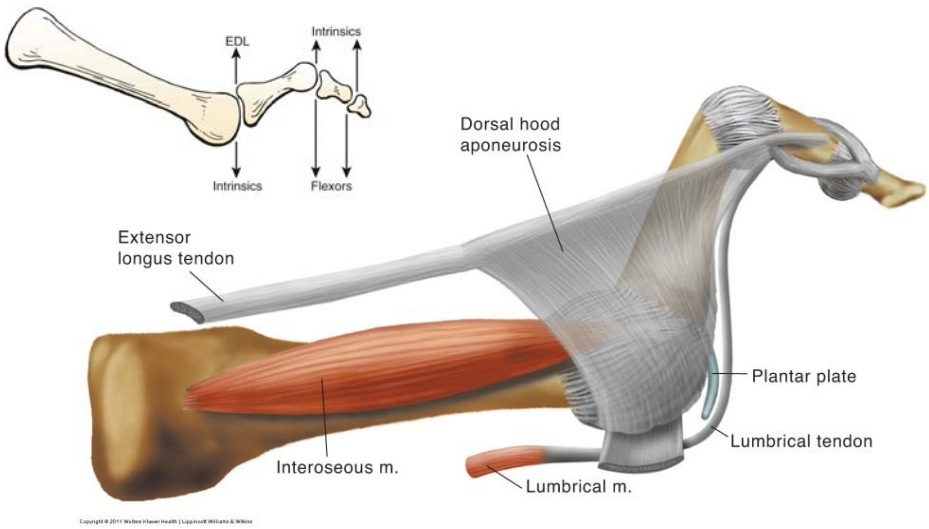

En haut à gauche: Miller: Review of Orthopaedics, 7th Ed., 2016 Elsevier
En bas à droite: Trnka HJ et al; Foot Ankle Int; 22: 47, 2001

ANATOMIE PATHOLOGIQUE

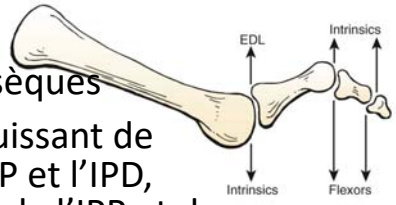

- Muscles extrinsèques plus puissants que les M. intrinsèques
- LEO: 1. extenseur le plus puissant de la MTP, 2. extenseur de l'IPP et l'IPD, 3. antagoniste de la flexion de l'IPP et de l'IPD (2. et 3. sont neutralisés par l'extension de la phalange proximale)
- Fléchisseurs: 1. Le LFO fléchit l'IPD, 2. le FDP fléchit l'IPP, 3. le LFO est un antagoniste de l'extension de la MTP (3. est neutralisé par l'extension de la phalange proximale)

Miller: Review of Orthopaedics, 7th Ed., 2016 Elsevier

TROUBLES DE L'AVANT-PIED: DÉFORMATIONS DES PETITS ORTEILS

DIAGNOSTIC

- Inspection
  - Déformation
  - Hyperkératoses et ulcères de pression (habituellement dorsaux sur l'IPP et le bout de l'orteil)
- Palpation
- Fonction
  - Flexible ou rigide?
  - «Push-up-test» = une pression rétrocapitale simule une pelote, la déformation est flexible si la pression la supprime

TRAITEMENT: CONSERVATEUR

- Orthèse d'orteil (silicone)
- Ajustement de la tige (élargissement du bout de la chaussure)
- Lit plantaire: Évidement et décharge en regard du bout des orteils (appui rétrocapital)
- Évent. aide au déroulement (barre de déroulement des orteils), rigidification de la semelle

- Pour les déformations flexibles et rigides

TRAITEMENT: CHIRURGICAL

- Déformation flexible: transfert de tendon
- Déformation rigide: opération de Hohmann

TROUBLES DE L'AVANT-PIED: DÉFORMATIONS DES PETITS ORTEILS

TRAITEMENT: CHIRURGICAL

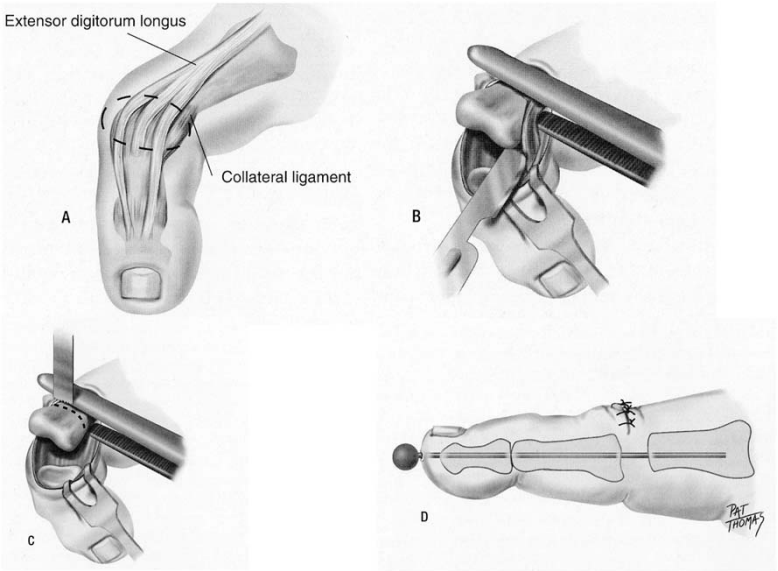

Kelikian, Foot and ankle surgery, 1996

QUINTUS VARUS

Extrait de: Liepold, Tailor's Bunion und Digitus quintus varus, Fuss & Sprunggelenk, 2005

DÉFINITION

Déviation en dedans de l'axe transversal du 5e orteil dans l'articulation MTP

CAUSE

- Prédisposition fréquente, cause précise obscure
- Cause possible: traction exagérée sur les tendons fléchisseurs
- Origine neurogène

TROUBLES DE L'AVANT-PIED: QUINTUS VARUS

DIAGNOSTIC

- Déformation: supraductus ou infraductus?
- Hyperkératose plantaire sur la tête de M5
- Ulcère de pression interdigital

Extrait de: Liepold, Tailor's Bunion und Digitus quintus varus, Fuss & Sprunggelenk, 2005

TROUBLES DE L'AVANT-PIED: QUINTUS VARUS

TRAITEMENT: CONSERVATEUR

- Orthèse d'orteil (silicone)
- Lit plantaire: évidement et décharge en regard du bout des orteils (appui rétrocapital)

TROUBLES DE L'AVANT-PIED: QUINTUS VARUS

TRAITEMENT: CHIRURGICAL

- Transfert de tendon (LFO sur LEO) ou section du tendon fléchisseur
- Résection de la phalange proximale

GOUTTE

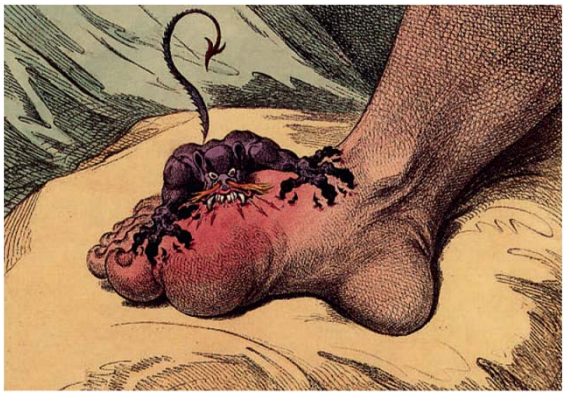

À gauche: Images de la clinique universitaire Balgrist, toute réutilisation sans autorisation écrite est interdite
À droite: Gillray J, The Gout 1799

DÉFINITION

Dépôts de cristaux d'acide urique dans les articulations

CAUSE

- Excédent d'acide urique dû à une formation trop importante ou à une élimination trop faible
- Le plus souvent d'origine alimentaire:
  - Alcool
  - Viande
  - Légumes secs

TROUBLES DE L'AVANT-PIED: GOUTTE

DIAGNOSTIC

- Articulation MTP1 rouge et douloureuse
- Évent. tophus visibles
- Évent. ulcères

Images de la clinique universitaire Balgrist, toute réutilisation sans autorisation écrite est interdite

TROUBLES DE L'AVANT-PIED: GOUTTE

DIAGNOSTIC

- Mise en évidence de cristaux dans le liquide synovial ou tophus
  - Microscope en lumière polarisée: aiguilles à extrémités effilées, à forte biréfringence



Forster A, Schweiz Med Forum 2013

DIAGNOSTIC

Richette P, Lancet 2010
Choi HK, Ann Rheum Dis 2009 und Glazebrook KN, Radiology 2011

TRAITEMENT: CONSERVATEUR

- Stéroïdes intra-articulaires
- Stéroïdes systémiques (p. ex. 20-50 mg/j de prednisone) ou AINS
- Ne pas arrêter ni débuter un traitement hypouricémiant
- Moyens techniques orthopédiques:
  - Prévenir une pression sur l'articulation atteinte
  - Place suffisante pour la tuméfaction chronique
  - Empeigne souple

TRAITEMENT: CHIRURGICAL

- Résection des articulations atteintes
- Résection des tophus
- Arthrodèse

Troubles de l'arrière-pied
(définition, diagnostic, causes)

1. Syndrome de l'épine calcanéenne versus fasciite plantaire
2. Achillodynie, apophysite postérieure calcanéenne
3. Syndrome du sinus du tarse / syndrome du tunnel tarsien
4. Tendinopathie du tibial postérieur
5. Tendinopathie fibulaire
6. Lésions tendineuses dégénératives
7. Arthroses médiotarsiennes

ÉPINE CALCANÉENNE VS FASCIITE PLANTAIRE

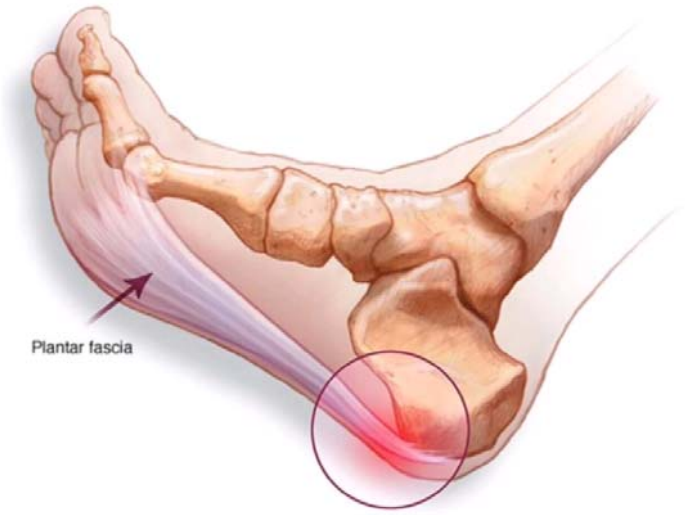

Photo: https://www.thebodyrestorationstudio.com/blog/2018/3/14/plantar-fasciitis

DÉFINITION

Épine calcanéenne inférieure:
1. Compression du N. plantaire latéral (neuropathie de Baxter)
2. Tendinose d'insertion des muscles courts du pied sur la tubérosité calcanéenne, avec évent. formation d'une épine osseuse

Épine calcanéenne postérieure:

Tendinose d'insertion du tendon d'Achille sur le calcanéus, avec évent. formation d'une épine osseuse

Fasciite plantaire:

Syndrome de surmenage avec réaction inflammatoire au niveau de l'aponévrose plantaire et de son origine sur le calcanéum

CAUSE

- Épine calcanéenne inférieure:
  - Compression du N. plantaire latéral
  - Tendinopathie à la jonction musculo-tendineuse des muscles courts du pied
- Épine calcanéenne postérieure:
  - Tendinopathie d'insertion du tendon d'Achille, le plus souvent avec raccourcissement du complexe gastrocnémien-soléaire
- Fasciite plantaire:
  - Réaction inflammatoire par surmenage (entraînement excessif, activité physique prolongée sur sol dur, raccourcissement du tendon d'Achille en cas de pied plat valgus ou de pied creux)

TROUBLES DE L'ARRIÈRE-PIED: ÉPINE CALCANÉENNE VS FASCIITE PLANTAIRE

DIAGNOSTIC

- Épine calcanéenne inférieure:
  - Douleur (à la pression) du bord dorso-médial du pied, douleur au démarrage lors de sprint et de saut
  - Signe de Tinel
- Épine calcanéenne postérieure:
  - Proéminence rouge, dure et douloureuse à l'insertion du tendon d'Achille
- Fasciite plantaire:
  - Douleur à la pression sur le trajet de l'aponévrose plantaire
  - Douleur à l'étirement lors de la contraction du complexe gastrocnémien-soléaire
  - Test de Silfverskjöld

TROUBLES DE L'ARRIÈRE-PIED: ÉPINE CALCANÉENNE VS FASCIITE PLANTAIRE

DIAGNOSTIC

Photo: https://www.orthobullets.com/foot-and-ankle/7025/plantar-fasciitis

TROUBLES DE L'ARRIÈRE-PIED: ÉPINE CALCANÉENNE VS FASCIITE PLANTAIRE

TRAITEMENT: CONSERVATEUR

«Par principe conservateur. Les moyens auxiliaires orthopédiques apportent la contribution la plus importante.»

(Orthopädieschuhtechnik R. Baumgartner, M. Möller, H. Stinus, éd. C. Maurer, 2e édition)

NON!

C'est l'association qui compte -> Étirement plus semelle préfabriquée

Pfeffer, Comparison of custom and prefabricated orthoses in the initial treatment of proximal plantar fasciitis., Foot Ankle Int. 1999 Apr;20(4):214-21.

TRAITEMENT: CONSERVATEUR

- **ÉTIREMENTS, ÉTIREMENTS, ÉTIREMENTS**
- Lit plantaire souple
- Surélévation bilatérale du talon (réduction de la traction sur le tendon)
- Talon amortisseur
- Talon de déroulement
- Semelle de déroulement avec point culminant décalé vers l'arrière
- Derrière l'épine calcanéenne: plus ajustement du contrefort
- Attelle de nuit en flexion dorsale à 5°
- **ÉTIREMENTS, ÉTIREMENTS, ÉTIREMENTS**

TRAITEMENT: CONSERVATEUR

- Antalgiques: AINS
- Infiltrations locales
- Traitement par ondes de choc extracorporelles
- Électrothérapie
- Radiothérapie
- Spirale Dynamique
- Physiothérapie (ÉTIREMENTS, ÉTIREMENTS, ÉTIREMENTS)

TRAITEMENT: CHIRURGICAL

- Rarement nécessaire (seulement si réfractaire au traitement):
  - Décompression nerveuse
  - Résection de l'épine
  - Libération de l'aponévrose plantaire

ACHILLODYNIE, APOPHYSITE POSTÉRIEURE CALCANÉENNE

DÉFINITION & CAUSE

ACHILLODYNIE

1. Exostose d'Haglund: excroissance au niveau du calcanéus postéro-supérieur
2. Bursite rétrocalcanéenne: inflammation de la bourse située entre la face postérieure du calcanéus et la face antérieure du tendon d'Achille
3. Tendinopathie d'Achille: épaississement et dégénérescence du tendon d'Achille en raison d'un surmenage mécanique

Apophysite postérieure calcanéenne (maladie de Sever):

Surmenage chez l'enfant de la zone de croissance sur laquelle s'insère le tendon d'Achille sur le calcanéus

DIAGNOSTIC

- **Exostose d'Haglund**
  - Douleur antérieure et à 2-3 cm au-dessus de l'insertion du tendon d'Achille
  - Tuméfaction et douleur à la pression sur les faces interne et externe du tendon
  - Douleur à la flexion dorsale
  - Saillie osseuse à l'insertion du tendon d'Achille
- **Bursite rétrocalcanéenne**
  - Douleur lorsque l'on pince entre deux doigts le tendon d'Achille au niveau du pôle supérieur du calcanéus
  - Signes inflammatoires locaux

DIAGNOSTIC

- **Tendinopathie d'Achille**
  - Épaississement du tendon et douleur à la pression à 2-6 cm au-dessus de l'insertion du tendon d'Achille
  - Douleurs sur toute l'amplitude des mouvements

- **Apophysite postérieure calcanéenne**
  - Raccourcissement du tendon d'Achille
  - «Squeeze test» positif (douleur à la compression médio-latérale au-dessus de la tubérosité du calcanéum)
  - Douleur à la pression sur l'apophyse

DIAGNOSTIC

Photo: http://www.esn-ortho.de/images/S_24_28.pdf

DIAGNOSTIC

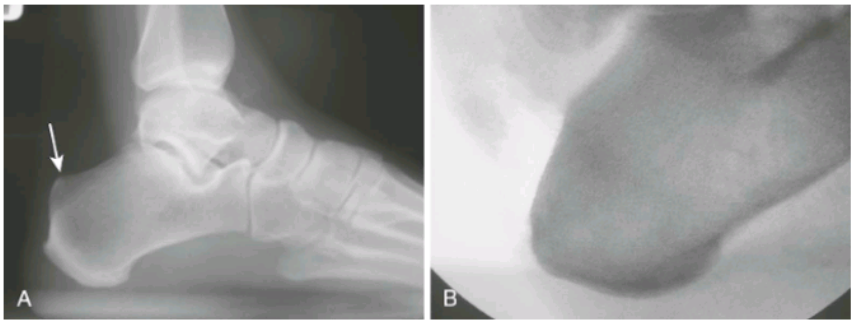

Miller: Review of Orthopaedics, 7th Ed., 2016 Elsevier

TROUBLES DE L'ARRIÈRE-PIED: ACHILLODYNIE, APOPHYSITE POSTÉRIEURE CALCANÉENNE

TRAITEMENT: CONSERVATEUR

- Évidement au niveau du contrefort
- Évent. surélévation du talon ou talonnette de compensation
- Semelle en forme de coque avec talon amortisseur
- Talonnette en silicone

- AINS
- Tendinopathie d'Achille: physiothérapie
- Traitement par ondes de choc extracorporelles

TRAITEMENT: CHIRURGICAL

Exostose d'Haglund

1. Ablation de l'exostose

Bursite

2. 1. + débridement de la bourse préachilléenne

Tendinopathie

3. 1.+ 2. + débridement du tendon et évent. transfert de tendon (transfert si > 50% du tendon est détruit)

Apophysite

- Pas de traitement chirurgical

SYNDROME DU SINUS DU TARSE

DÉFINITION

Douleurs diffuses, tuméfaction et irritation au niveau du sinus du tarse

(diagnostic d'exclusion et ne désigne au sens strict que la localisation des douleurs)

ANATOMIE

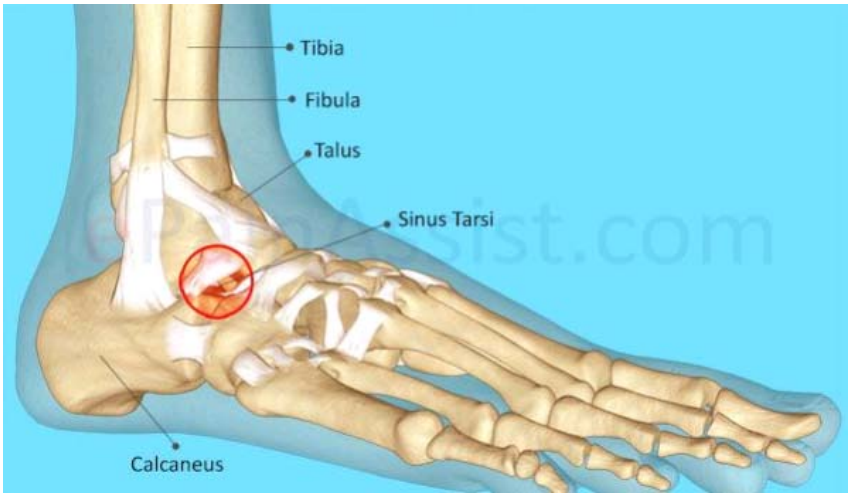

Photo extraite de: https://www.pinterest.at/pin/686236061941308398/

CAUSE

- Traumatisme en supination
- Foulures récidivantes
- Lésion du ligament bifurqué

➡ Irritation des parties molles du sinus du tarse

DIAGNOSTIC

- Diagnostic d'exclusion!!!

- Douleur à la pression du sinus du tarse plus
- exclusion d'une fracture à la radiographie
- exclusion d'une arthrose à la radiographie (sous-talienne)
- exclusion de ganglions à l'IRM

TRAITEMENT: CONSERVATEUR

- Élévation de 2 mm du bord externe, contre l'instabilité de l'appareil ligamentaire
- Éviter les situations déclenchantes (sport)
- Renforcement des muscles stabilisateurs de la cheville
- Évent. infiltration de cortisone

TRAITEMENT: CHIRURGICAL

- En cas de symptômes réfractaires au traitement
- Débridement arthroscopique vs à ciel ouvert

SYNDROME DU TUNNEL TARSIEN

DÉFINITION

Neuropathie du N. fibulaire profond (STT antérieur) ou du N. tibial postérieur (STT postérieur) par compression

ANATOMIE

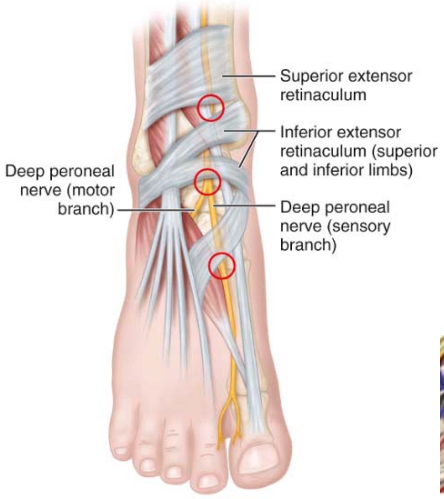

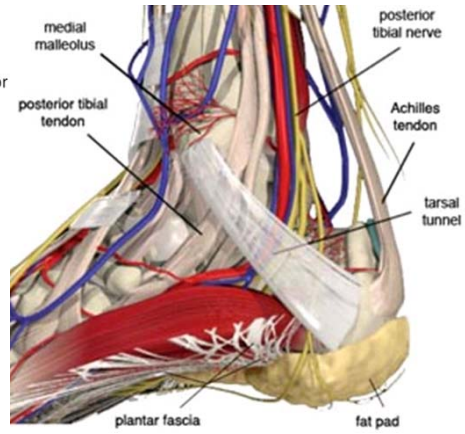

À gauche: Miller: Review of Orthopaedics, 7th Ed., 2016 Elsevier
À droite: www.orthobullets.com

CAUSE

Intrinsèque

- Ganglions
- Tendinopathie, ténosynovite
- Lipome ou autres tumeurs
- Fibrose de la gaine nerveuse (périneuriome)
- Ostéophytes

Extrinsèque

- Chaussures
- Traumatisme
- Déformation anatomique (synostose du tarse, valgus de l'arrière-pied)
- Cicatrices postopératoires
- Maladies inflammatoires systémiques
- Œdèmes de la jambe

DIAGNOSTIC

- Anamnèse:
  - Douleurs à la station debout prolongée
  - Douleurs internes souvent non spécifiques
  - Douleurs vives à type de brûlures également décrites
- Signe de Tinel
- Troubles de la sensibilité
- Atrophie des muscles intrinsèques du pied
- Douleur à la flexion dorsale et à l'éversion de l'art. talo-crurale
- «Test de compression» la flexion plantaire et l'inversion de l'art. talo-crurale plus une pression sur le tunnel tarsien déclenchent la douleur

DIAGNOSTIC

- Radiographie
  - Exclusion d'ostéophytes
  - Signe d'une éventuelle synostose
- IRM
  - Exclusion d'une tumeur
  - Exclusion de pathologies tendineuses
- Examen neurologique
  - Électrophysiologie = vitesse de conduction nerveuse
  - L'ENG est plus souvent pathologique que l'EMG

TRAITEMENT: CONSERVATEUR

- Plâtre temporaire pour immobilisation
- Orthèse de stabilisation de l'art. talo-crurale
- Élévation du bord interne du pied pour corriger le valgus
- AINS
- Antidépresseurs (contre la douleur nerveuse)
- Physiothérapie (étirements)

TRAITEMENT: CHIRURGICAL

- Souvent nécessaire!!!

- Décompression du nerf = élimination de la cause de la compression
- Si aucune cause claire est identifiée -> incision du rétinaculum -> taux de succès moins bons

TENDINOPATHIE DU TIBIAL POSTÉRIEUR

DÉFINITION

Insuffisance acquise ou dégénérative du tendon tibial postérieur, provoquant le développement insidieux d'un pied plat valgus

ANATOMIE

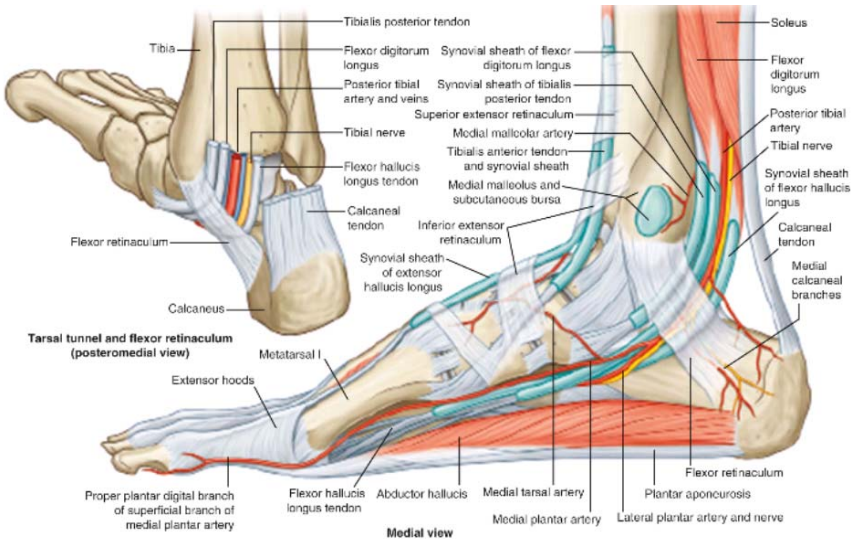

Miller: Review of Orthopaedics, 7th Ed., 2016 Elsevier

CAUSE

- Cause la plus fréquente de pied plat valgus chez l'adulte
- Traumatique vs dégénérative
- Facteurs de risque d'une dégénérescence:
  - Surpoids
  - Diabète
  - Hypertension artérielle
  - Âge avancé
  - Stéroïdes
  - Affections rhumatismales séronégatives

DIAGNOSTIC

- Anamnèse:
  - Douleur interne de l'art. talocrurale
  - Affaissement progressif de la voûte plantaire longitudinale
- Inspection:
  - Pied plat/valgus
  - Too-many toe sign
- Examen:
  - Douleur rétromalléolaire à la pression
  - Douleurs à l'inversion contre résistance
  - Single heel rise Test pathologique
- IRM

DÉFINITION

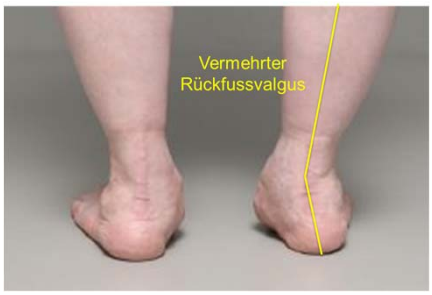

Images de la clinique universitaire Balgrist, toute réutilisation sans autorisation écrite est interdite

TROUBLES DE L'ARRIÈRE-PIED: TENDINOPATHIE DU TIBIAL POSTÉRIEUR

SINGLE HEEL RISE

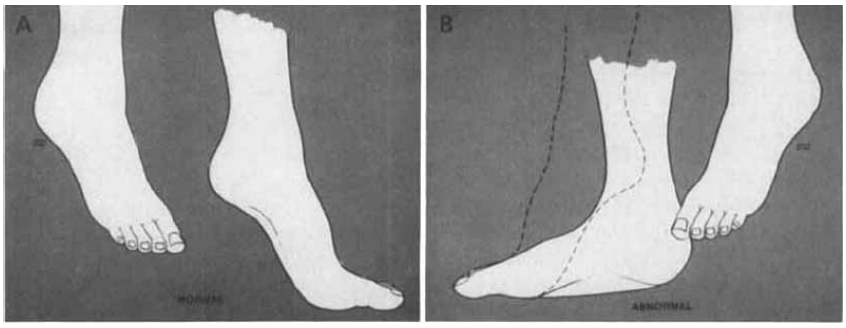

Extrait de «Johnson K. Tibialis posterior tendon Dysfunction CORR 1989;239:196-206 »
»

TROUBLES DE L'ARRIÈRE-PIED: TENDINOPATHIE DU TIBIAL POSTÉRIEUR

TOO-MANY-TOE SIGN

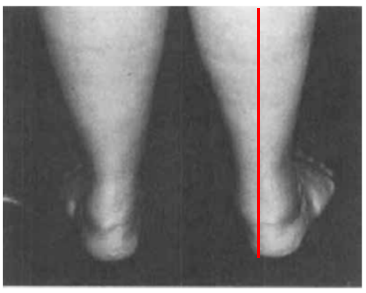

Hyperabduction de l'avant-pied «Too many Toe Sign»

Extrait de «Johnson K. Tibialis posterior tendon Dysfunction CORR 1989;239:196-206 »
»

STADES

TABLE I
TREATMENT OF DYSFUNCTION OF THE POSTERIOR TIBIAL TENDON

Stage	Characteristics	Treatment: Non-Operative	Treatment: Operative
Tenosynovitis	Acute medial pain and swelling, can perform heel-rise, seronegative inflammation, extensive tearing	Anti-inflammatory medication, immobilization for 6–8 wks; if symptoms improve, ankle stirrup-brace; if symptoms do not improve, operative treatment	Tenosynovectomy, tenosynovectomy + calcaneal osteotomy, or tenosynovectomy + tenodesis of flexor digitorum longus to posterior tibial tendon
Rupture Stage I	Medial pain and swelling, hindfoot flexible, can perform heel-rise	Medial-heel-and-sole shoe wedge, hinged ankle-foot orthosis, orthotic arch-supports	Débridement of posterior tibial tendon, flexor digitorum longus transfer, or flexor digitorum longus transfer + calcaneal osteotomy
Stage II	Valgus angulation of heel, lateral pain, hindfoot flexible, cannot perform heel-rise	Media heel-and-sole shoe wedge, stiff orthotic support, hinged ankle-foot orthosis, injection of steroids into the sinus tarsi	Flexor digitorum longus transfer + calcaneal osteotomy or flexor digitorum longus transfer + bone-block arthrodesis at calcaneocuboid joint
Stage III	Valgus angulation of heel, lateral pain, hindfoot rigid, cannot perform heel-rise	Rigid ankle-foot orthosis	Triple arthrodesis
Stage IV	Hindfoot rigid, valgus angulation of talus	Rigid ankle-foot orthosis	Tibiotalocalcaneal arthrodesis

Johnson K. Tibialis posterior tendon Dysfunction CORR 1989;239:196-206
Myerson M. Instructional Course Lectures- Adult Aquired Flatfoot Deformity. Treatment of Dysfunction of the posterior tibial tendon JBJS 1996;7.-A:780-92

TROUBLES DE L'ARRIÈRE-PIED: TENDINOPATHIE DU TIBIAL POSTÉRIEUR

TRAITEMENT: CONSERVATEUR

- Une immobilisation par plâtre pendant 4-6 semaines peut soulager les symptômes
- Semelle orthopédique/Lit plantaire sur mesure avec soutien interne épargnant et déchargeant le trajet du tendon
- Guidage de l'arrière pied par renforcement du contrefort interne
- Évent. élargissement du talon en dedans
- Talonnette à ailette
- En cas de déformation grave: chaussures orthopédiques sur mesure

TRAITEMENT: CHIRURGICAL

- Ténosynovectomie au stade initial
- Stades avancés:
  - Transferts de tendon et ostéotomies calcanéennes
  - Triple arthrodèse (= articulations calcanéo-cuboïdienne, talo-naviculaire et sous-talienne)
  - Arthrodèse des art. talo-crurale et sous-talienne

TENDINOPATHIE FIBULAIRE

DÉFINITION

Irritation douloureuse des tendons fibulaires, d'étiologies variées

ANATOMIE

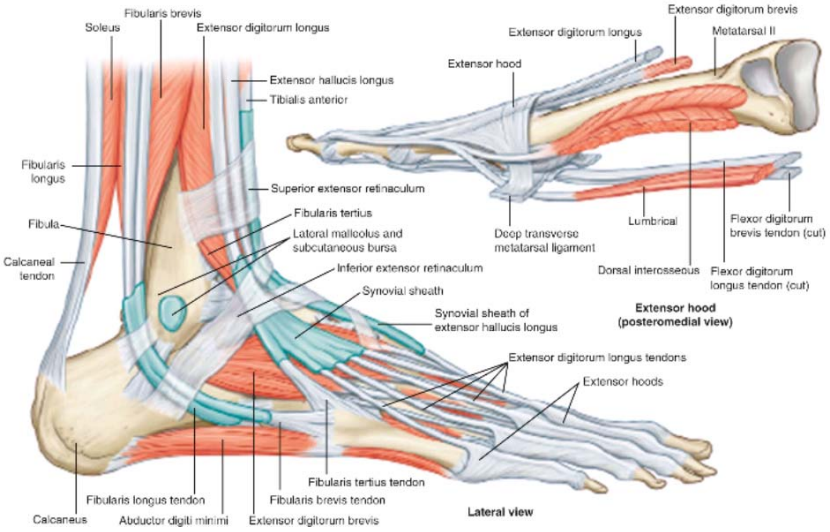

Miller: Review of Orthopaedics, 7th Ed., 2016 Elsevier

CAUSE

- Tendinite / Ténosynovite
  - Pied creux
  - Surmenage
- (Sub)luxation tendineuse
  - L'éversion forcée et le flexion dorsale entraînent une déchirure du rétinaculum supérieur des extenseurs
  - Des fissures tendineuses dégénératives par défaut de guidage rétromalléolaire en sont souvent la conséquence
- Fissure tendineuse à l'occasion d'une fracture (rare)

Facteurs favorisants

- Os peroneum
- Anomalie de la gouttière rétromalléolaire
- Axe de l'arrière-pied en varus
- Instabilité de l'art. talo-crurale (1/4 avec ruptures du court fibulaire)
- Hypertrophie de la trochlée fibulaire
- Muscle quatrième fibulaire

Palmanovich, Muscles, Ligaments and Tendons Journal, 2011
Cerrato et al., Foot Ankle Clin N Am 14, 299-312, 2009
Yammine et al., Surg Radiol Anat., Epub ahead of print, 2015

TROUBLES DE L'ARRIÈRE-PIED: TENDINOPATHIE FIBULAIRE

OS PERONEUM

TROUBLES DE L'ARRIÈRE-PIED: TENDINOPATHIE FIBULAIRE

ANOMALIE DE LA GOUTTIÈRE RÉTROMALLÉOLAIRE

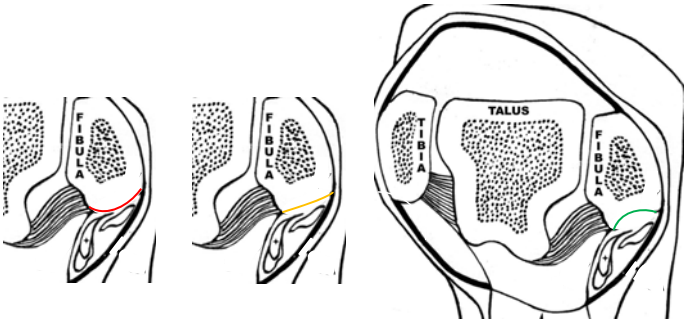

convexe rectiligne concave

Athavale et. al,J Bone Joint Surg Am, 2011

TROUBLES DE L'ARRIÈRE-PIED: TENDINOPATHIE FIBULAIRE

CALCANÉUS: HYPERTROPHIE DE LA TROCHLÉE FIBULAIRE

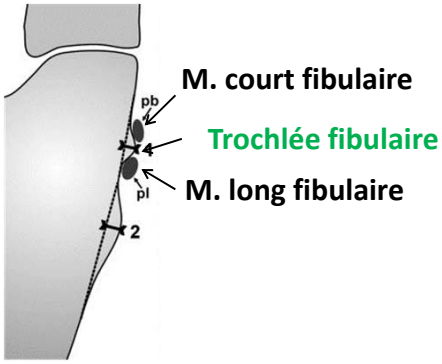

Saupe et al., Radiology 242, 509-517, 2007

TROUBLES DE L'ARRIÈRE-PIED: TENDINOPATHIE FIBULAIRE

MUSCLE QUATRIÈME FIBULAIRE

- Muscle fibulaire accessoire décrit en 1870
- Prévalence: 12 - 22%
  souvent asymptomatique
- Split du tendon du court fibulaire
  par impingement du muscle

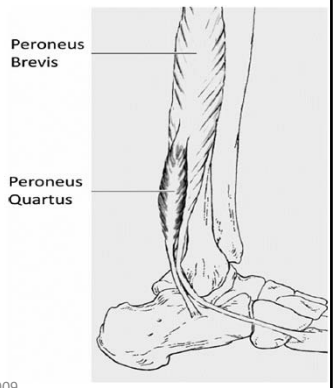

Cerrato et al., Foot Ankle Clin N Am, 299-312, 2009
Yammine et al., Surg Radiol Anat., Epub ahead of print, 2015
Chudzinski, Rev. Soc.Anthrop, 398 –414, 1875
Henle, J, Vieweg, 1871.
Selmani et al., Foot&Ankle international, 2006

DIAGNOSTIC

- Anamnèse:
  - Douleur externe de l'art. talo-crurale
  - Sensation d'instabilité, traumatismes répétitifs en supination
- Inspection:
  - Évent. pied creux varus
  - Gonflement de la malléole externe
  - Épaississement sur le trajet du tendon
- Examen:
  - Douleur rétromalléolaire à la pression
  - Douleurs à l'éversion contre résistance
  - Single heel rise Test pathologique
- IRM

TRAITEMENT: CONSERVATEUR

- Une immobilisation par plâtre pendant 4-6 semaines peut soulager les symptômes
- Semelle orthopédique/Lit plantaire sur mesure
- Guidage de l'arrière pied par renforcement du contrefort externe
- Orthèse interne
- En cas de déformation grave: chaussures orthopédiques sur mesure

TRAITEMENT: CHIRURGICAL

- Les deux tendons largement (>50%) intacts
  - Débridement et suture-tubulisation
- Un tendon intact, l'autre non (<50%)
  - Ténodèse p. ex. transfert du court sur le long fibulaire
- Les deux tendons non intacts
  - Excursion musculaire conservée: allogreffe
  - Excursion musculaire supprimée: transfert du LFH / LFO
- Instabilité
  - Suture du rétinaculum
  - Creusement de la gouttière rétromalléolaire, surtout en cas de récidive

ARTHROSES MÉDIOTARSIENNES

DÉFINITION

Dégénérescence progressive du cartilage des articulations médiotarsiennes

CAUSE

- Primaire
  - Dégénérescence du cartilage sans cause identifiable
  - Surtout articulation(s) MTP1, de Lisfranc, intercunéiforme, naviculo-cunéiforme et talo-naviculaire
- Secondaire
  - Posttraumatique
  - Inflammatoire
  - Surtout articulations talo-crucale et de Lisfranc

DIAGNOSTIC

- Anamnèse:
  - Douleurs à l'effort
  - Douleur de dérouillage matinal
- Inspection:
  - Évent. couronne d'ostéophytes dorsaux
  - Évent. tuméfaction
  - Souvent affaissement de la voûte longitudinale et abduction de l'avant-pied à la mise en charge
- Examen:
  - Douleur à la pression de l'articulation atteinte
  - Douleur à la rotation
- Radiographie
- (Tomodensitométrie)
- (IRM)

TROUBLES DE L'ARRIÈRE-PIED: ARTHROSES MÉDIOTARSIENNES

DIAGNOSTIC

Images de la clinique universitaire Balgrist, toute réutilisation sans autorisation écrite est interdite

DIAGNOSTIC

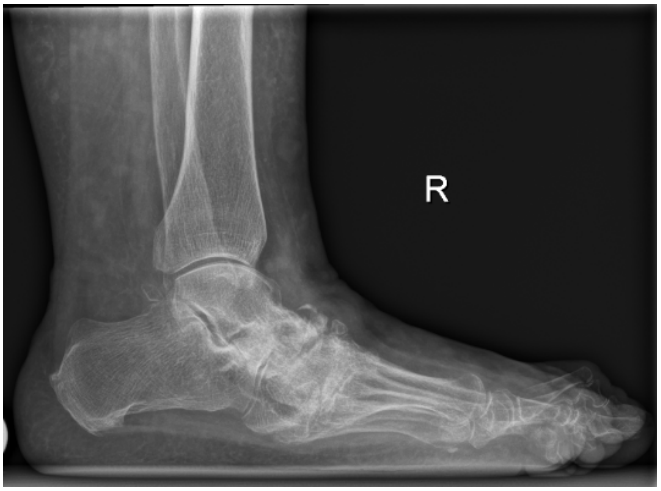

Images de la clinique universitaire Balgrist, toute réutilisation sans autorisation écrite est interdite

TRAITEMENT: CONSERVATEUR

- Semelle orthopédique/Lit plantaire sur mesure avec soutien interne
- Aide au déroulement (barre de déroulement du médio-pied)
- Rigidification de la semelle
- Talon amortisseur

- AINS
- Infiltration de cortisone

TRAITEMENT: CHIRURGICAL

- Arthrodèse médiotarsienne
- Réalignement si pied plat lié à une arthrose
- Conserver la TMT4 et la TMT5 pour l'adaptation du pied durant la phase d'appui

Miller: Review of Orthopaedics, 7th Ed., 2016 Elsevier

Arthroses de la cheville (définition, diagnostic, causes)

DÉFINITION

Dégénérescence cartilagineuse progressive de l'art. talo-crurale et/ou sous-talienne

CLASSIFICATION

Selon l'étiologie:

- Primaire ou idiopathique
- Secondaire

Selon la localisation:

- Symétrique (panarthrose)
- Assymétrique/isolée (valgus-varus, antérieure-postérieure)

ARTHROSE SECONDAIRE

- Posttraumatique
- Postinfectieuse
- Dysplasie
- Nécrose aseptique
- Polyarthrite rhumatoïde
- Hémophilie
- Neuroarthropathie (Charcot)
- Pied bot
- Pied plat
- Acromégalie
- Maladie de Paget
- Syndrome d'Ehlers-Danlos
- Maladie de Gaucher
- Syndrome de Stickler
- Hémochromatose
- Goutte
- Ochronose
- Nécrose du talus

DIAGNOSTIC

Anamnèse

- Douleurs (douleur de dérouillage, douleurs à l'effort)
- Diminution de la vitesse ou du périmètre de marche

Examen

- Gonflement
- Évent. déformation
- Douleur à la pression de l'interligne articulaire
- Limitation des mouvements (art. talo-crurale: flexion dorsale-plantaire; sous-talienne: inversion-éversion)

DIAGNOSTIC

- Radiographies conventionnelles du pied et de l'art. talo-crurale, en charge, dans 2 incidences (mortaise, Saltzman)
- TDM, arthro-TDM, TEMP-TDM
- IRM, arthro-IRM
- Ponction articulaire (bactériologie, sérologie, cristaux)
- Arthroscopie

EXEMPLES

Barg, Pagenstert, Hügle et al. Foot Ankle Clin N Am 2013 (18)

ARTHROSES DE LA CHEVILLE

EXEMPLES

Images de la clinique universitaire Balgrist, toute réutilisation sans autorisation écrite est interdite

ARTHROSES DE LA CHEVILLE

EXEMPLES

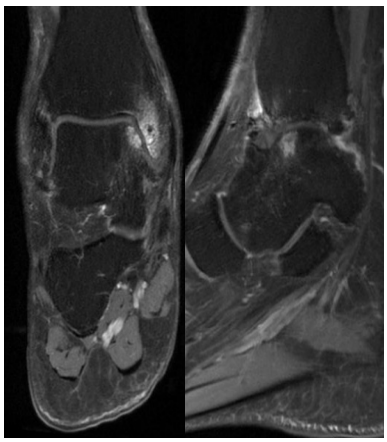

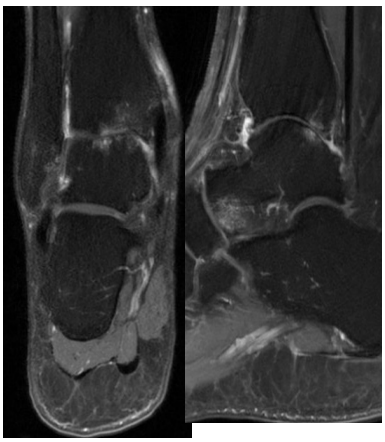

Images de la clinique universitaire Balgrist, toute réutilisation sans autorisation écrite est interdite

ARTHROSES DE LA CHEVILLE

EXEMPLES

Images de la clinique universitaire Balgrist, toute réutilisation sans autorisation écrite est interdite

ARTHROSES DE LA CHEVILLE

TRAITEMENT: CONSERVATEUR

Rhumatologique:

- Pharmacologique systémique: anti-inflammatoires, analgésiques, glucosamine, chondroïtine
- Pharmacologique topique: injection intra-articulaire: stéroïdes/anesthésiques locaux, produits visant à reconstituer le cartilage: viscosupplémentation avec l'acide hyaluronique, plasma riche en plaquettes (PRP)

Physiothérapeutique:

- Cryothérapie, thermothérapie, électrothérapie, ultrasons, laser, TENS, massage, bandage adhésif thérapeutique, instructions concernant les AVQ

Orthopédique:

- Plâtre à titre d'essai
- Technique orthopédique de chaussures
- Orthèses

ARTHROSES DE LA CHEVILLE

TECHNIQUE ORTHOPÉDIQUE DE CHAUSSURES

- Amortissement:
  - talon amortisseur
  - semelle orthopédique absorbante/lit plantaire absorbant
  - semelle absorbante (coussin d'air)
- Stabilisation:
  - dynamique: guidage latéral (en cas d'instabilité ext./int.)
  - limitation dosée des mouvements (butée dorsale/ventrale)
  - statique: immobilisation en position neutre ou de décharge)
- Ajustement des articulations:
  - varisant/valgisant
  - talon positif/négatif
- Décharge:
  - talon de déroulement, barre décalée vers l'arrière
  - renforcement de la semelle (Rocker): talon biseauté, renforcement/rigidification de la semelle, soutien du condyle (orthèse de décharge)

ARTHROSES DE LA CHEVILLE

TRAITEMENT: CHIRURGICAL

- Arthroscopie palliative de l'art- talo-crurale
  - En cas d'impingement, absence de lésions en miroir
- Prothèse de l'art. talo-crurale
  - Contre-indication: fortes contraintes quotidiennes (p. ex. ouvriers du bâtiment)
- Arthrodèse de l'art. talo-crurale et/ou sous-talienne

Miller: Review of Orthopaedics, 7th Ed., 2016 Elsevier

ARTHROSES DE LA CHEVILLE

TRAITEMENT: CHIRURGICAL

Images de la clinique universitaire Balgrist, toute réutilisation sans autorisation écrite est interdite

ARTHROSES DE LA CHEVILLE

TRAITEMENT: CHIRURGICAL

Images de la clinique universitaire Balgrist, toute réutilisation sans autorisation écrite est interdite

TRAITEMENT: CHIRURGICAL

Images de la clinique universitaire Balgrist, toute réutilisation sans autorisation écrite est interdite

TRAITEMENT: CHIRURGICAL

Prothèses de l'art. talo-crurale:

Profil de patients:

- arthrose talo-crurale terminale symptomatique (prim. mieux que sec.)
- patients âgés (> 60 ans), faible profil d'activité, IMC < 30
- axe correct de l'arrière-pied (valgus de 5° +/- 5°)
- stabilité de l'art. talo-crurale (déplacement antérieur du talus < 10 mm)

Pronostic:

- survie à 10 ans 70-90%

Arthrodèse après prothèse:

- arthrodèse sauvet. vs prim.
- sauvetage ↓ fonction, ↑ douleur
- sauvetage fusion ultérieure (50 vs 23w)
- taux de fusion n.s. (AS 73% vs AP 70%)

Soo Hoo N, JBJS Am, 2007
Manegold S, JBJS Am, 2013
Zaidi R, Bone Joint J, 2013
Di Iorio A, Int Orthop, 2017
Rahm S, Foot Ankle Int, 2015

ARTHROSES DE LA CHEVILLE Art. talo-crurale

TRAITEMENT: CHIRURGICAL

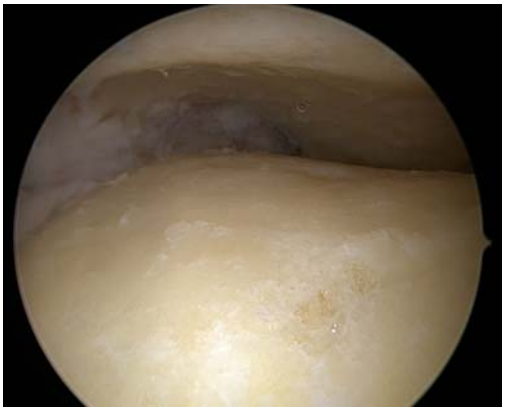

Images de la clinique universitaire Balgrist, toute réutilisation sans autorisation écrite est interdite

ARTHROSES DE LA CHEVILLE

TRAITEMENT: CHIRURGICAL

Arthrodèses talo-crurales

- Études sur cadavres: contraintes sous-taliennes & talo-naviculaires ↑ ↑
- - 100% de signes radiolog. (sous-taliens) de dégénérescence secondaire
- - 7% d'arthrose secondaire symptom. dans les 2 ans postop.
- - 5% d'arthrodèses secondaires dans les 7 ans postop.

- Limitations dans la vie quot.:
- Pas de limitation de la marche
- Longueur du pas raccourcie à la course
- Chaussures normales possibles

Ling J, JBJS Am, 2015
Gougoulias N, Foot Ankle Int, 2007
Yasui Y, J Foot Ankle Surg, 2016

TRAITEMENT: CHIRURGICAL

Arthrodèses sous-taliennes

- Arthrodèse isolée si arthrose isolée
- Double interne (art. sous-talienne et talo-naviculaire (TN)) si TN aussi atteinte d'arthrose
- Triple arthrodèse si art. sous-talienne, TN et calcanéo-cuboïdienne
- Facteurs de risque de pseudoarthrose: arthrodèse talo-crurale > Tabagisme
- Arthrodèse avec greffon osseux si fracture du calcanéus avec perte de hauteur

Ling J, JBJS Am, 2015
Gougoulias N, Foot Ankle Int, 2007
Yasui Y, J Foot Ankle Surg, 2016

TRAITEMENT: CHIRURGICAL

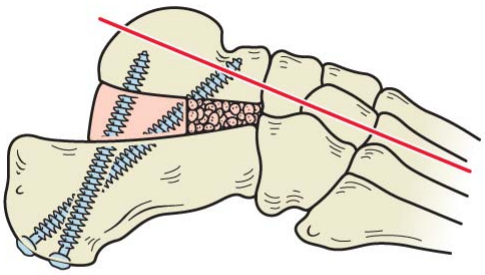

Miller: Review of Orthopaedics, 7th Ed., 2016 Elsevier

Défauts d'axe du genou

(définition, diagnostic, causes)

1. Arthrose

2. Genu valgum ou varum

3. Genu flexum ou recurvatum

Gonarthrose

DÉFINITION

Dégénérescence progressive du cartilage du genou

CAUSE

Primaire ou secondaire

Secondaire

- Posttraumatique
- Déformations (Genu valgum, Genu varum)
- Maladies inflammatoires (polyarthrite rhumatoïde, pseudogoutte)
- Hémophilie
- Arthropathie nerveuse (Charcot)
- …voir arthrose de la cheville

DIAGNOSTIC

Anamnèse

- Douleurs: douleurs matinales à froid, douleurs à l'effort (montée d'escaliers, côtes, passage de la position assise à la position debout)
- Réduction de la vitesse de marche et de la distance parcourue

Examen

- Évent. déformation
- Douleur à la pression de l'interligne articulaire
- Restrictions de mobilité

DIAGNOSTIC

- Radiographies du genou AP/latérales et axiales fémoro-patellaires
- Orthoradiogramme
- IRM seul. si étendue mal déterminée (aide décisionnelle entre prothèse partielle ou totale) ou en cas de suspicion d'ostéonécrose
- Scanner seul. en cas d'incertitude sur la masse osseuse dans l'arthrose posttraumatique ou la dysplasie

EXEMPLE

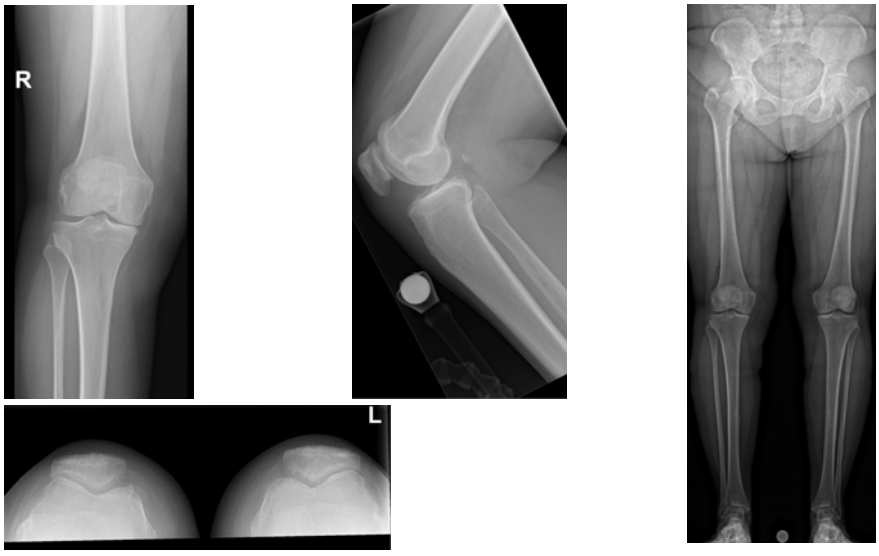

Images de la clinique universitaire Balgrist, toute réutilisation sans autorisation écrite est interdite

TRAITEMENT: CONSERVATEUR

- Réduction des contraintes
- Physiothérapie
- Perte de poids
- AINS
- Infiltration de cortisone

- Support plantaire avec surélévation du bord du pied

TRAITEMENT: CHIRURGICAL

- Ostéotomie corrective
  - Patients «plus jeunes» présentant une arthrose unicompartimentale
- Prothèse partielle
  - Arthrose unicompartimentale, patients «plus âgés»
- Prothèse totale
  - Arthrose symptomatique au niveau de plusieurs compartiments
- (Arthroscopie)
  - Fréquente auparavant
  - Aujourd'hui, surtout utilisée comme outil diagnostique pour déterminer l'étendue de l'arthrose (ex.: ostéotomie corrective ou prothèse)

OSTÉOTOMIE CORRECTIVE

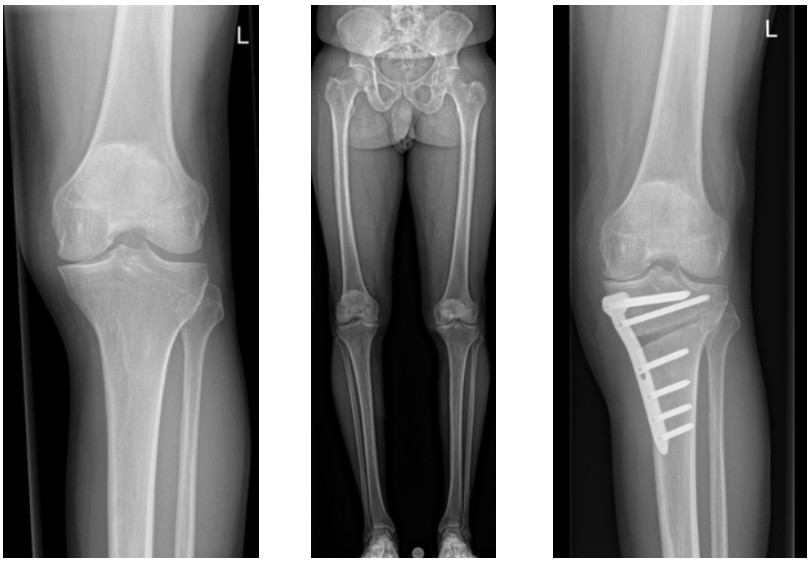

Images de la clinique universitaire Balgrist, toute réutilisation sans autorisation écrite est interdite

Gonarthrose

PROTHÈSE PARTIELLE

Images de la clinique universitaire Balgrist, toute réutilisation sans autorisation écrite est interdite

Gonarthrose

PROTHÈSE TOTALE

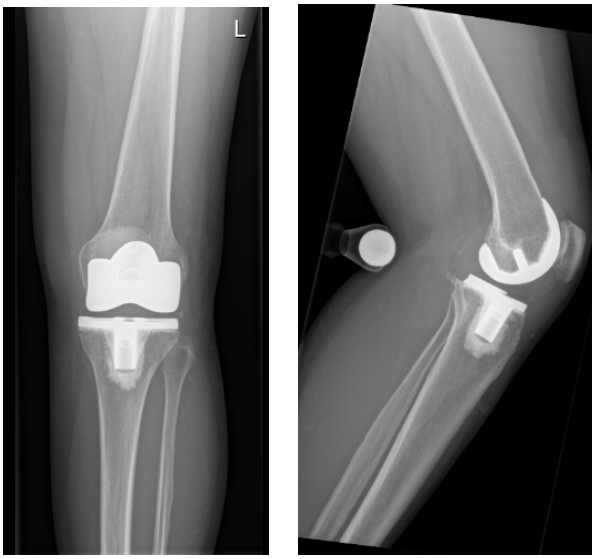

Images de la clinique universitaire Balgrist, toute réutilisation sans autorisation écrite est interdite

Genu valgum ou Genu varum

DÉFINITION

Genu valgum

Déviation du milieu du genou vers l'intérieur (jambes en X)

Genu varum

Déviation du milieu du genou vers l'extérieur (jambes arquées ou en O)

Moyen mnémotechnique

*«**O**h **V**arus, rends-moi mes légions» (l'empereur Auguste après la défaite romaine contre les Germains en l'an 9 apr. J.C.)*

https://de.wikipedia.org/wiki/Liste_gefl%C3%BCgelter_Worte/V#/media/File:VarusHaltern_2.jpg

A1

CROISSANCE PHYSIOLOGIQUE

- Genu varum normal chez les enfants < 2 ans
- Il se neutralise après 14 mois env.
- Genu valgum maximal après 3 ans env.
- Il revient vers une position en valgus physiologique normale vers 7 ans (physiologique = < 12°)

CAUSE: GENU VALGUM

- Physiologique chez les enfants > 2 ans

Bilatéral

- Ostéodystrophie rénale
- Dysplasie squelettique

Unilatéral

- Lésions du cartilage de croissance
- Fracture proximale du tibia
- Tumeurs osseuses bénignes

CAUSE: GENU VARUM

- Physiologique chez les enfants < 2 ans
- Maladie de Blount
- Rachitisme
- Ostéogenèse imparfaite
- Dysplasie spondylo-épiphysaire
- Dysostoses métaphysaires
- Défaut focal du fibrocartilage
- Syndrome TAR (thrombocytopénie-aplasie radiale)
- Lésions du cartilage de croissance

DIAGNOSTIC

- Inspection
- Palpation de l'interligne articulaire
- Stabilité des ligaments latéraux
- Différence de longueur des jambes (crête iliaque ou écart entre les malléoles)
- Orthoradiogramme
  - Ligne de Mikulicz

DIAGNOSTIC

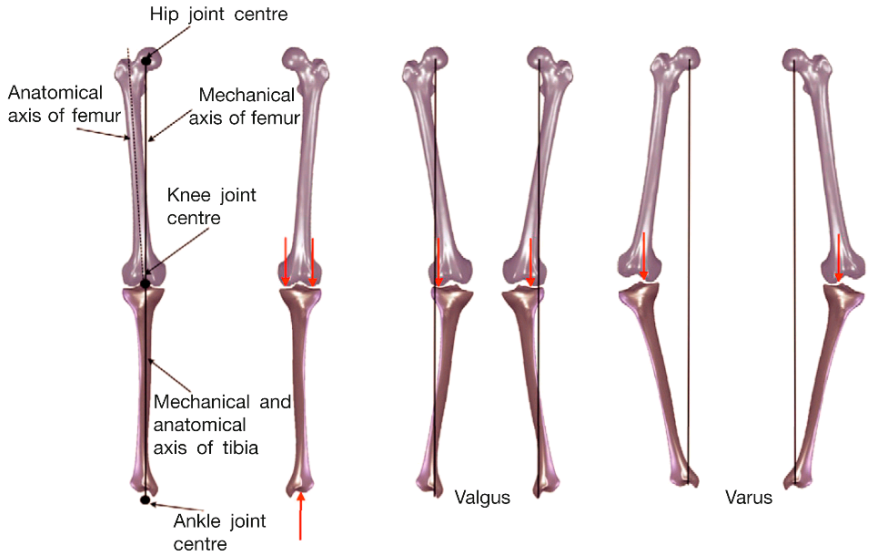

Illustration tirée de: Monk AP, Biomechanics of the lower limb, Surgery (Oxford) Volume 34, Issue 9, September 2016, Pages 427-435

Genu valgum ou Genu varum

TRAITEMENT: GENU VALGUM

- Enfant asymptomatique < 15°: observation
- Orthèses: inefficaces
- Valgus > 15-20°:
  - Hémiépiphysiodèse du cartilage de croissance médial si potentiel de croissance
  - Ostéotomie corrective en l'absence de potentiel de croissance

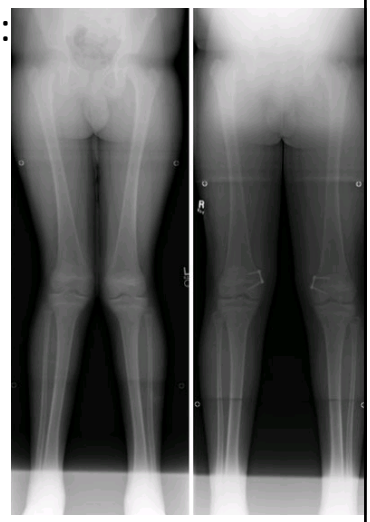

Illustration tirée de: www.orthobullets.com

TRAITEMENT: GENU VARUM

- Orthèse genou-cheville-pied (KAFO) si instaurée à 3 ans au plus tard
- Port: au moins 2 ans
- Bons résultats si unilatéral
- OP si début > 4 ans ou en cas d'échec de la KAFO:
  - Ostéotomie valgisante
  - Modulation de la croissance

TRAITEMENT: ADULTES

- Conservateur:
  - Semelle avec surélévation interne (Genu valgum) ou externe (Genu varum) du bord du pied
- Chirurgical:
  - Au cours du traitement de l'arthrose:
    - Ostéotomie corrective
    - Prothèse partielle
    - Endoprothèse totale

Genu recurvatum

DÉFINITION

Hyperextension excessive du genou (physiologique jusqu'à 10°), qui bombe vers l'arrière ***sous contrainte***

Genu recurvatum

DÉFINITION

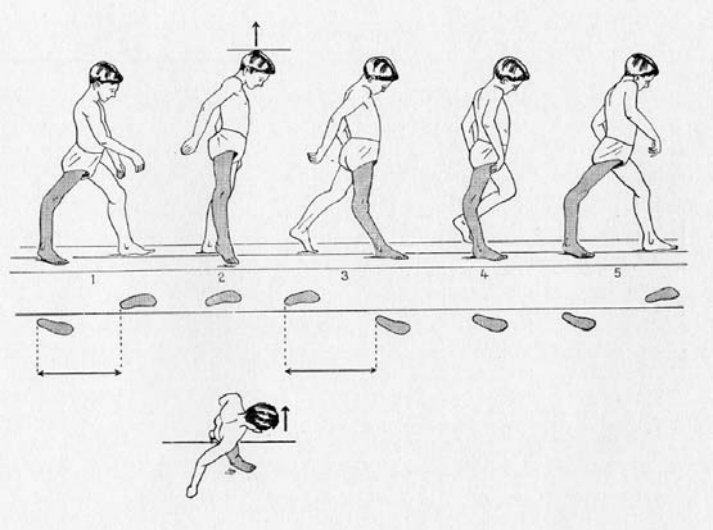

Illustration tirée de: Ducroquet: La marche et les boiteries 1965

Genu recurvatum

CAUSE

- Posttraumatique
  - Fractures de la tête du tibia
  - Fractures du cartilage de croissance chez l'enfant
  - Iatrogène après une opération d'Elmslie-Trillat-Roux (correction d'une luxation patellaire)
  - Lésion combinée du ligament croisé postérieur et du point d'angle postérolatéral
- Constitutionnelle (laxité ligamentaire, syndromique)
- Paralysie du quadriceps

PHYSIOPATHOLOGIE

- Posttraumatique:
  - La déformation excède le pouvoir de compensation du quadriceps
- Paralysie du quadriceps:
  - Défaut de stabilisation du genou
  - Déviation dorsale = hyperextension du genou
  - Stabilisation passive par le LCP et l'appareil capsulo-ligamentaire postérieur -> hyperextension des structures -> aggravation de la déformation

EXEMPLE

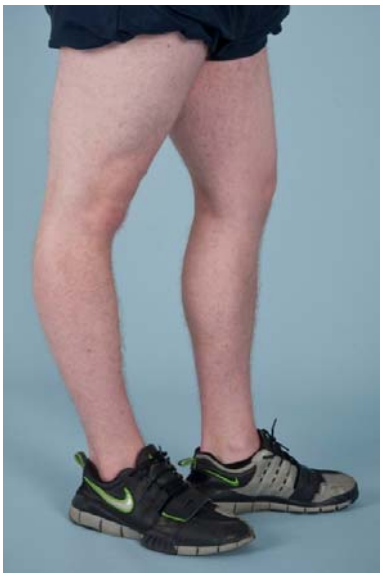

Illustration tirée de: Shirley, Ehlers-danlos syndrome in orthopaedics: etiology, diagnosis, and treatment implications., Sports Health (2012)

PARENTHÈSE: LAXITÉ LIGAMENTAIRE

Score de Beighton

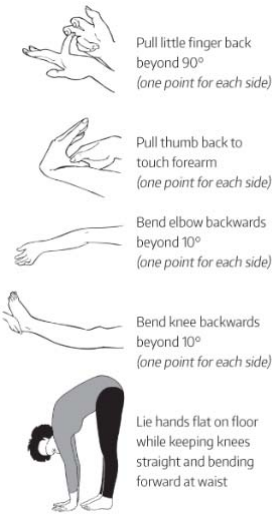

Beweglichkeitstest	Auswertung
Kleiner Finger, passive Extension über 90 Grad	Jeweils 1 Punkt rechts und links
Daumen, passive Bewegung bis Unterarm	Jeweils 1 Punkt rechts und links
Ellenbogen, Überstreckung mehr als 10 Grad	Jeweils 1 Punkt rechts und links
Kniegelenke, Überstreckung mehr als 10 Grad	Jeweils 1 Punkt rechts und links
Flexion der Wirbelsäule, Patient kann beide Handflächen bei gestreckten Knien ablegen	1 Punkt
Der Test ist positiv ab: 4 von 9 Punkten bei Erwachsenen bis 50 Jahre 3 von 9 Punkten bei Erwachsenen über 50 Jahren 5 von 9 Punkten bei Kindern	**Maximale Punktzahl: 9**

Illustration de droite tirée de: https://www.physiotherapeuten.de/hypermobilitaet-der-gelenke/#.W30qpppIK9I
Illustration de gauche tirée de: https://www.ehlers-danlos.com/assessing-joint-hypermobility/beighton-score-2017-grfx/

Genu recurvatum

DIAGNOSTIC

- Inspection
  - Position debout vue de côté
  - Démarche vue de côté
- Examen
  - ROM: amplitude du recurvatum
  - Stabilité ligamentaire
    - Tiroir postérieur (LCP)
    - Posterior Sag Sign (LCP)
    - Dial test (point d'angle postérolatéral)
  - Force musculaire du quadriceps

Genu recurvatum

TRAITEMENT: CONSERVATEUR

- Physiothérapie: renforcement du quadriceps (exercices isométriques)
- Décompensation musculaire ou paralysie: pas de physiothérapie possible
- Orthèse du genou ou KAFO
- Instabilité totale: orthèse avec blocage

DÉVIATION ET FORCES DE CORRECTION SUR LE PLAN SAGITTAL ET FRONTAL

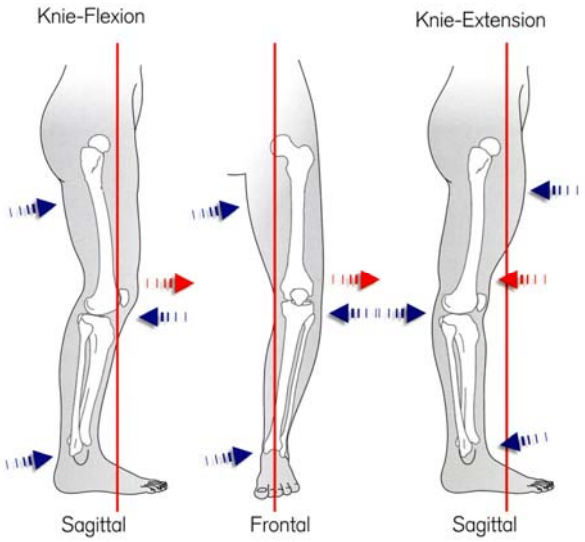

Otto Bock 2010

ORTHÈSE DU GENOU AVEC BUTÉE DORSALE

Orthèse avec articulation polycentrique du genou

Orthèse du genou avec coque ventrale pour la cuisse et coque dorsale pour la jambe pour la stabilisation d'un Genu recurvatum

Images de la clinique universitaire Balgrist, toute réutilisation sans autorisation écrite est interdite

A2

KAFO AVEC RETRAIT UNILATÉRAL DU GENOU ET CHEVILLE FIXE

Parésie modérée du quadriceps et pied tombant, faible poids corporel

Images de la clinique universitaire Balgrist, toute réutilisation sans autorisation écrite est interdite

KAFO AVEC ARTICULATION EN RETRAIT ET BUTÉE DORSALE

40-60 mm

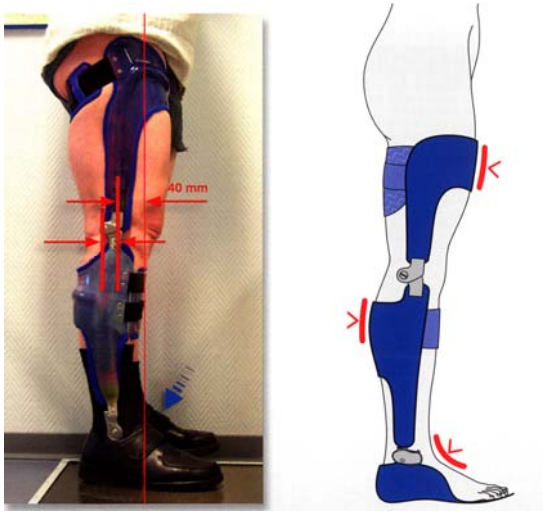

Otto Bock 2010

STABILISATION DE LA POSITION DEBOUT PAR HYPEREXTENSION

Sans orthèse

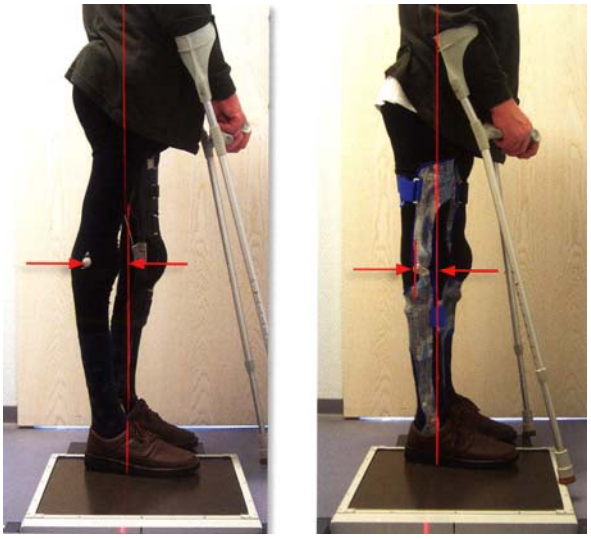

Avec orthèse

Otto Bock 2010

TRAITEMENT: CHIRURGICAL

- Ostéotomie corrective
  - ATTENTION: en cas de paralysie du quadriceps, une correction trop importante peut provoquer une courbure vers l'avant
- Arthrodèse

Genu flexum

Genu flexum

DÉFINITION

Contracture en flexion = impossibilité de tendre complètement le genou

Genu flexum

DÉFINITION

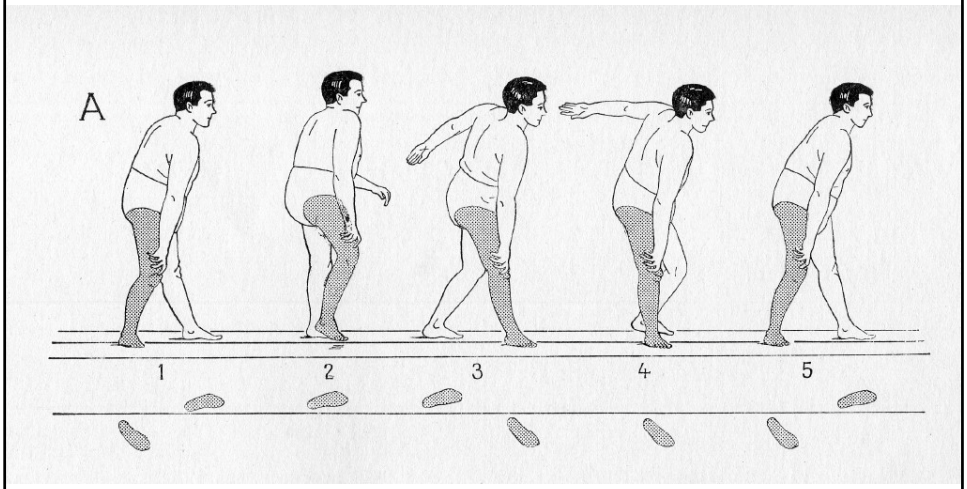

Illustration tirée de: Ducroquet: La marche et les boiteries 1965

Genu flexum

CAUSE

- Le plus souvent: gonarthrose
- Posttraumatique
- Postchirurgicale (cas classique: le patient réclame des coussins au creux du genou après la pose d'une prothèse)
- Maladies syndromiques (p. ex. arthrogrypose)

Genu flexum

PHYSIOPATHOLOGIE

- Activation permanente du quadriceps pour stabiliser le genou fléchi
- Douleurs et fatigue fréquentes affectant la face antérieure de la cuisse
- Compensation par pression de la main en cas de faiblesse

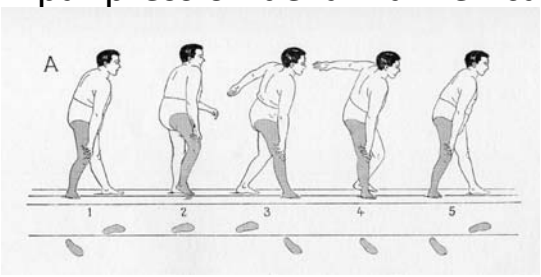

Illustration tirée de: Ducroquet: La marche et les boiteries 1965

DIAGNOSTIC

- Inspection
  - Position debout vue de côté
  - Démarche vue de côté
- Examen
  - ROM: étendue de la contracture
  - Raccourcissement du membre inférieur
  - Pied équin ou pied bot talus
  - Pression accrue sur l'articulation fémoro-patellaire (rotule douloureuse à la pression et au glissement)

TRAITEMENT

- Après une opération: prévention!!!
  - Maintien en extension
  - Exercices d'étirement
- Traitement de la pathologie sous-jacente
- Orthèse corrective (rarement utilisable)
- Chirurgical
  - Libération de la cicatrice
  - Ostéotomie corrective

DÉVIATION ET FORCES DE CORRECTION SUR LE PLAN SAGITTAL ET FRONTAL

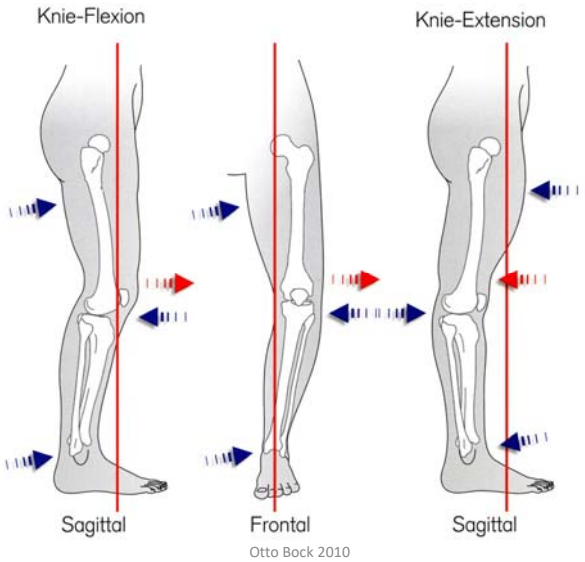

Syndromes de surmenage du tibia et du genou

(définition, diagnostic, causes)

1. Périostite tibiale (shin splints)

2. Chondropathie rotulienne

3. Syndrome de la bandelette ilio-tibiale (genou du coureur)

4. Blocage de la tête de la fibula

5. Maladie d'Osgood-Schlatter

Périostite tibiale
(shin splints)

DÉFINITION

Inflammation du périoste du tibia consécutive à une surcharge mécanique

PATHOGENÈSE

- Périostite par traction
  - antérolatérale (M. tibial antérieur et membrane interosseuse)
  - postéromédiale (M. tibial postérieur et soléaire)

CAUSES

- Pied plat valgus (PPV)
  - PPV et chaussures inadaptées -> pronation accrue -> FDL, FHL et TP -> surcharge, surtout du M. tibial postérieur
- Raccourcissement du tendon d'Achilles
- Arrière-pied en éversion milieu d'appui
- Arrière-pied en inversion fin d'appui
- (Syndrome de loges chronique)
  - Défaut d'irrigation par élévation de la pression dans la loge musculaire pendant l'entraînement
  - Attention! En orthopédie, différent de la périostite tibiale
  - Différence sur le plan de la douleur: s'atténue à la course dans la périostite tibiale mais déclenchée par la course dans le SLC

DÉCLENCHEURS

- Absorption des chocs insuffisante (coureur)
- Erreurs d'entraînement (augmentation trop brusque de l'intensité ou de la durée)
- Course > 30 km/semaine
- Travail en montée trop précoce
- Blessures antérieures
- Augmentation de la rotation interne du tibia
- Pronation accrue

A3

DIAGNOSTIC

- Anamnèse
  - Douleur le long du tibia médio-distal s'améliorant à la course (DD SLC) (phase précoce)
  - Course plus fréquente: apparition plus précoce de la douleur (phase tardive)
- Inspection
  - Pied plat valgus (PPV)
  - Raccourcissement du tendon d'Achilles
- Examen
  - Douleur à la pression le long du bord postéro-médial du tibia 4-12 cm au-dessus de la malléole interne
  - Douleur en flexion plantaire forcée
- Radiographies (pour exclure une fracture de stress)
- IRM (œdème du périoste, exclusion d'autres lésions des tissus mous)

TRAITEMENT: CONSERVATEUR

- Réduction de l'activité
  - ↓ de 50 % env. de la distance, fréquence et intensité d'entraînement
  - Entraînement à faible impact
  - Étirements et renforcement musculaire (inverseurs et éverseurs de la jambe)
  - Course sur pistes en tartan
  - Renoncement aux terrains irréguliers ou durs
- Support/lit plantaire avec soutien médial
- Remplacement des chaussures d'entraînement tous les 400-800 km de course: perte de la capacité d'absorption des chocs

TRAITEMENT: CHIRURGICAL

- Seulement en cas d'échec du traitement conservateur
- Libération de la loge du fléchisseur profond plus libération du périoste douloureux
- Permet rarement de réduire la douleur à 100 %

DÉFINITION

Douleurs derrière la rotule au mouvement ou à la pression par usure ou détérioration du cartilage rotulien

(de moins en moins utilisé en orthopédie: regroupé avec d'autres symptômes sous la notion de «syndrome rotulien» ou de «syndrome fémoro-patellaire»)

ANATOMIE ET BIOMÉCANIQUE

Stabilité fémoro-patellaire

- A Facteur statique: os (trochlée)
- B Facteur passif: ligaments et capsule (complexe fémoro-patellaire médial)
- C Facteur actif: muscles (musculature du quadriceps (VMO))

- Ces 3 facteurs sont en constante interaction

ANATOMIE ET BIOMÉCANIQUE

- A Facteur statique: os (trochlée)
- Trochlée: entre 30 et 100° de flexion, la rotule est essentiellement stabilisée par la gorge trochléenne

Images de la clinique universitaire Balgrist, toute réutilisation sans autorisation écrite est interdite

ANATOMIE ET BIOMÉCANIQUE

- B Facteur passif: Complexe fémoro-patellaire médial
- Le ligament fémoro-patellaire médial (LFPM) est le principal stabilisateur de la rotule contre la translation latérale en position quasi-tendue

ANATOMIE ET BIOMÉCANIQUE

- C Facteur actif: muscles (musculature du quadriceps (VMO)):
- à partir d'une flexion de 60°, le muscle a une action stabilisatrice
- Rotule déjà engagée dans l'échancrure

CAUSES

- Antéversion accrue du fémur
- Rotation interne du fémur
- Rotule haute
- Dysplasie trochléenne
- Tubérosité tibiale antérieure latéralisée
- Torsion latérale du tibia
- Pronation accrue du pied
- Tractus ilio-tibial raccourci
- Muscle droit antérieur raccourci ou affaibli
- Déséquilibre entre les muscles vastes internet et externe
- Angle Q augmenté
- M. gastrocnémien raccourci ou affaibli

CAUSES: DYSPLASIE TROCHLÉENNE

- Classification selon David Dejour (1998)

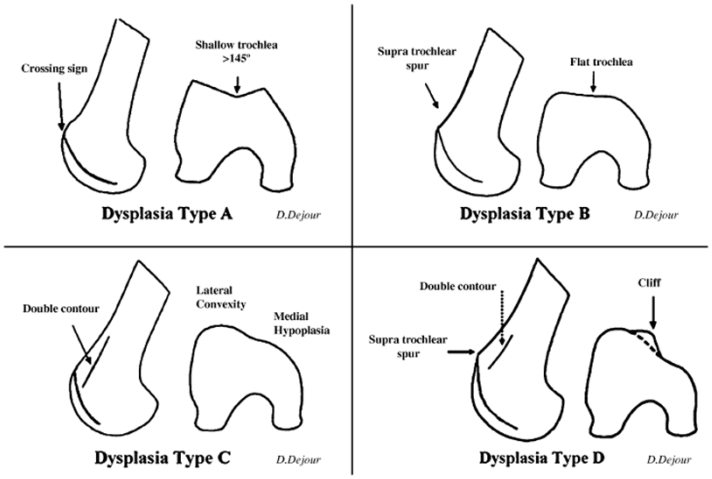

Douleurs et instabilité rotulienne. Essai de classification. D Dejour, Méd Hyg 1998

CAUSES: TUBÉROSITÉ TIBIALE ANTÉRIEURE LATÉRALISÉE

- Distance TA-GT: distance entre la gorge trochléenne et la tubérosité tibiale antérieure sur 2 coupes axiales de scanner projetées l'une sur l'autre
- Norme <15 mm, valeur limite 15-20 mm, pathologique >20 mm

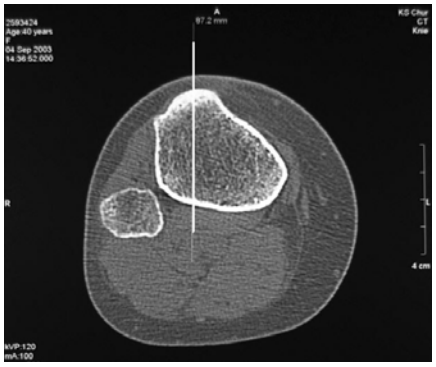

Images de la clinique universitaire Balgrist, toute réutilisation sans autorisation écrite est interdite

CAUSES: ANGLE Q

- Angle Q normal:
  - m < 17°
  - w < 20°

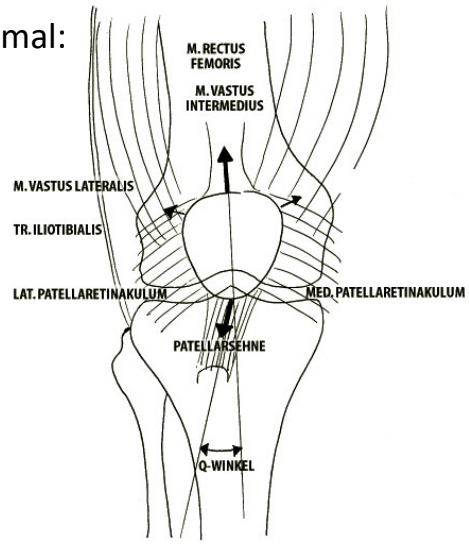

Images de la clinique universitaire Balgrist, toute réutilisation sans autorisation écrite est interdite

DIAGNOSTIC: CLINIQUE

- Anamnèse
  - Douleurs péri- ou rétropatellaires diffuses
  - D'apparition insidieuse
  - Aggravées par: montée d'escaliers, station assise prolongée genoux fléchis, flexions, position à genoux
- Inspection
  - Atrophie du quadriceps
  - Démarche en rotation interne (pieds tournés vers l'intérieur)
  - Genu valgum
  - Course de la rotule
- Examen
  - Crépitement lors de la course de la rotule
  - Douleur rotulienne à la pression ou au glissement

A4

DIAGNOSTIC: RADIOLOGIE

- Radiographies
  - Face postérieure de la rotule irrégulière
  - Évent. kystes sous-chondraux
  - Évaluation de la hauteur rotulienne (p. ex. indice d'Insall-Salvati)
- Scanner (rotation de la jambe)
  - Évaluation antéversion du fémur
  - Évaluation torsion de la jambe
  - Alignement fémoro-patellaire
  - Géométrie de la trochlée
- IRM
  - Meilleure technique non invasive d'évaluation du cartilage (T2)

DIAGNOSTIC: RADIOGRAPHIES

- Hauteur rotulienne: indice d'Insall-Salvati
  > 1,2: rotule haute
  < 0,8: rotule basse

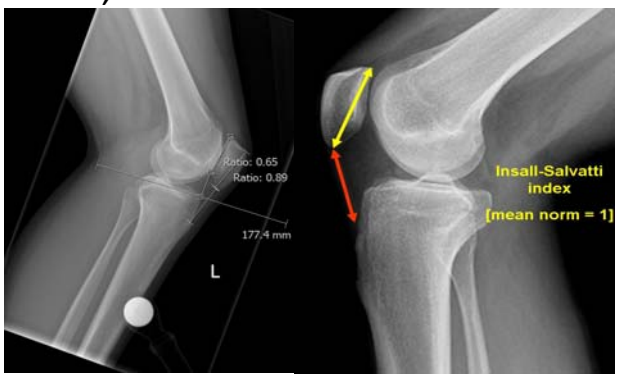

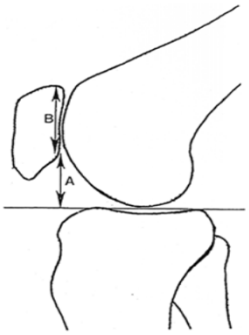

> 0,8: rotule haute

Images de la clinique universitaire Balgrist, toute réutilisation sans autorisation écrite est interdite

Syndromes de surmenage du tibia et du genou: chondropathie rotulienne

DIAGNOSTIC: IRM

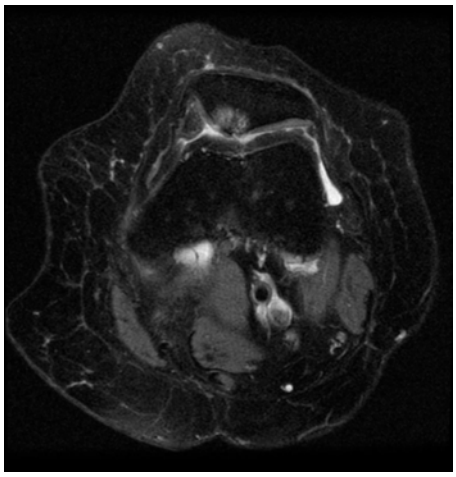

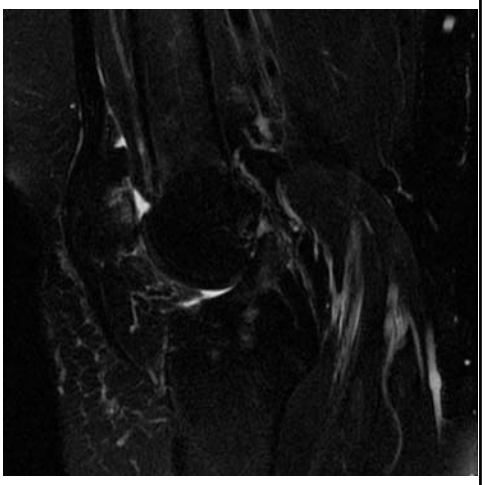

Case courtesy of Dr Hani Salam, Radiopaedia.org, rID: 12320

Syndromes de surmenage du tibia et du genou: périostite tibiale (shin splints)

TRAITEMENT: CONSERVATEUR

- Réduction de l'activité, physiothérapie, AINS
- Renforcement du M. vaste interne
- Renforcement des muscles du tronc
- Renforcement du quadriceps

→ Durée du traitement: au moins 1 an

TRAITEMENT: CHIRURGICAL

- Seulement en cas d'échec du traitement conservateur
- Débridement arthroscopique
- Réalignement de la rotule
  - Reconstruction du LFPM
  - Ostéotomie tubérositaire (objectif: réduction du TA-GT et parfois réduction de la hauteur de la rotule)
- Correction de la dysplasie trochléenne

TRAITEMENT: RECONSTRUCTION DU LFPM

Images de la clinique universitaire Balgrist, toute réutilisation sans autorisation écrite est interdite

TRAITEMENT: TROCHLÉOPLASTIE

- Ostéotomie des deux condyles fémoraux
- Gorge trochléenne en V

Dejour H, Walch G, Nevret P, Adeleine P. Dysplasia of the femoral trochlea. Rev Chir Orthop Reparatrice Appar Mot 1990;76:45-54

Syndrome de la bandelette ilio-tibiale (genou du coureur)

DÉFINITION

Irritation douloureuse par frottement du tractus ilio-tibial sur le condyle fémoral latéral

ANATOMIE ET BIOMÉCANIQUE

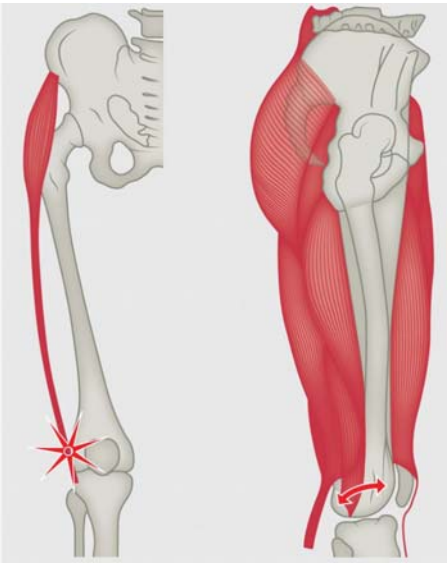

- La bandelette fait un mouvement de va-et-vient répétitif sur le condyle latéral lors de la course
- Conflit maximal lorsque le genou est fléchi à 30°
- Raccourcissement et surtout inflammation de la bandelette

Illustration tirée de: Jerosch, J. CME (2017) 14: 9. https://doi.org/10.1007/s11298-017-5974-5 c

A5

CAUSES

- Entraînement
  - Brusque augmentation de l'intensité
  - Chaussures inadaptées
- Anatomie
  - Genu varum ou recurvatum
  - Inégalité des membres inférieurs
  - Pronation excessive du milieu du pied
  - Faiblesse des abducteurs de la hanche
  - Raccourcissement du tractus ilio-tibial
- Biomécanique
  - Différence de puissance entre le quadriceps et les ischio-jambiers
  - Augmentation des forces d'atterrissage
  - Augmentation de l'angle du genou à la mise en charge

DIAGNOSTIC: CLINIQUE

- Anamnèse
  - Sportif d'endurance présentant des douleurs liées à l'activité au genou externe
  - Douleur différente selon le terrain de course
  - La douleur cède au repos
- Inspection
  - Malalignement axial
  - Signes locaux d'inflammation (surtout gonflement)
- Examen
  - Douleur locale à la pression
  - Amplitude de mouvement réduite du genou et de la hanche par rapport à l'autre jambe
  - Faiblesse des abducteurs de la hanche
  - Reproduction de la douleur par flexions unilatérales
  - Test d'Ober pathologique

DIAGNOSTIC: TEST D'OBER

Abb. 17
Ober-Test. **a** Der Patient liegt mit angezogenen Beinen. **b** Das Bein wird im Hüftgelenk gestreckt, wodurch der Tractus iliotibialis über dem Trochantermassiv angespannt wird

Illustration tirée de: Grifka, J., Keshmiri, A., Maderbacher, G. et al. Orthopäde (2014) 43: 1115. https://doi.org/10.1007/s00132-014-3044-1

A6

DIAGNOSTIC: RADIOLOGIE

- À visée d'exclusion!
- Radiographies
  - Peut montrer les pathologies osseuses associées:
    - Pincement de l'interligne articulaire interne
    - Malalignement de la rotule
    - Fractures
- IRM
  - Exclusion de troubles des tissus mous
    - P. ex. lésions du ligament externe
    - P. ex. lésions du ménisque externe
  - Évent. modifications du signal au niveau du tractus ou du récessus latéral

DIAGNOSTIC: IRM

Image: Case courtesy of Dr Franco A. Scola, Radiopaedia.org, rID: 49962

Syndromes de surmenage du tibia et du genou: syndrome de la bandelette ilio-tibiale

TRAITEMENT: CONSERVATEUR

- Réduction de l'activité, physiothérapie, AINS (oraux ou locaux)
- Étirement du tractus ilio-tibial, du fascia latéral et des fessiers
- Renforcement des abducteurs de la hanche
- Exercices proprioceptifs
- Remplacement des chaussures d'entraînement tous les 400-800 km de course

TRAITEMENT: CHIRURGICAL

- Seulement en cas d'échec du traitement conservateur!!
- Excision d'une pseudobourse ou du récessus synovial latéral (si les examens indiquent seulement une atteinte des tissus mous et que la bandelette est normale à l'IRM)
- Excision elliptique de la bandelette
- Allongement en Z de la bandelette

Blocage de la tête de la fibula

DÉFINITION

Blocage de l'articulation tibio-fibulaire proximale

ANATOMIE ET BIOMÉCANIQUE

Fonction:

1. Répartition des forces de torsion dans l'art. talo-crurale
2. Répartition des forces de flexion du tibia
3. Contrainte de traction (> contrainte de pression)

Mouvement:

- La fibula «monte» sur le talus
- La bascule du talus soulève la fibula vers le haut
- Mouvement correspondant dans l'art. tibio-fibulaire proximale

Illustration tirée de: Jerosch, J. CME (2017) 14: 9. https://doi.org/10.1007/s11298-017-5974-5 c

ANATOMIE ET BIOMÉCANIQUE

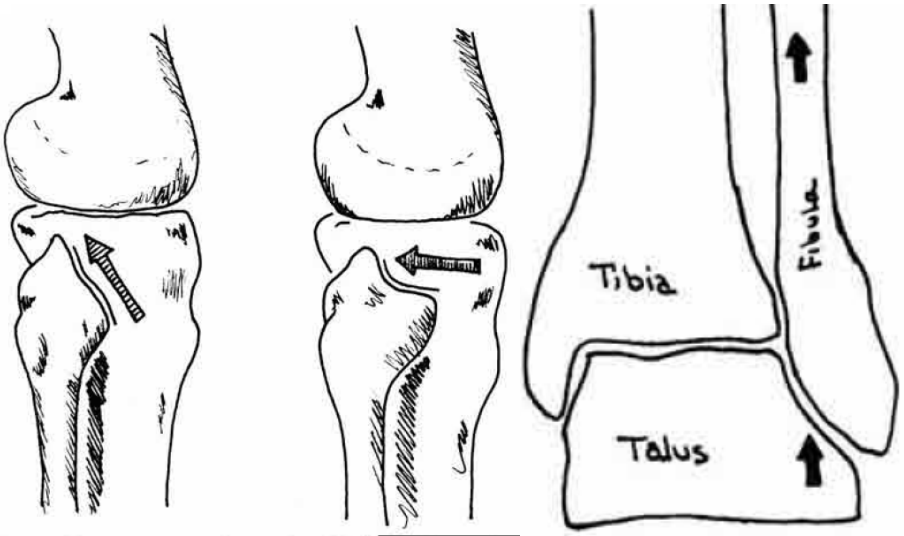

Illustration tirée de: Radakovich, The Superior Tibiofibular Joint: The Forgotten Joint, The Journal of Orthopaedic and Sports Physical Therapy 1982

Syndromes de surmenage du tibia et du genou: blocage de la tête de la fibula

CAUSES

- Pied plat valgus
  - L'éversion de l'arrière-pied (glissement du talus en direction médiale, bascule du calcanéus vers l'intérieur) entraîne un soulèvement et une rotation interne de la fibula -> blocage de l'articulation
- Traumatisme: Luxation de l'articulation par:
  - Traumatisme direct de l'articulation proximale
  - Traumatisme indirect via l'articulation talo-crurale

DIAGNOSTIC

- Anamnèse
  - Douleur au genou externe / sur la face postéro-latérale de la cuisse
- Inspection
  - Évent. pied plat valgus
- Examen
  - Douleur locale à la pression (pas systématique)
  - Évent. douleurs à l'insertion du M. biceps sur la tête de la fibula
  - Évent. douleurs à la flexion du genou contre résistance
  - Évent. douleurs à la secousse de la tête de la fibula
  - Reproduction de la douleur lors de: course avec extension dorsale maximale de l'articulation talo-crurale, marche sur la pointe des pieds, marche genoux fléchis
  - Test de Helfet

DIAGNOSTIC: TEST DE HELFET

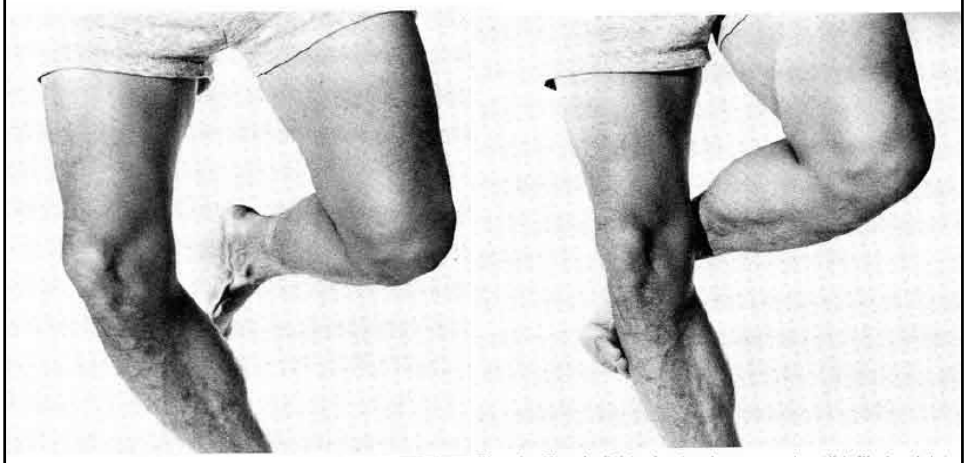

Illustration tirée de: Radakovich, The Superior Tibiofibular Joint: The Forgotten Joint, The Journal of Orthopaedic and Sports Physical Therapy 1982

TRAITEMENT

- Réduction de l'activité, AINS
- Semelle correctrice en cas de pied plat valgus
- Évent. mise en charge partielle temporaire
- Infiltration intra-articulaire (cortisone)
- En l'absence de repositionnement spontané:
  - Repositionnement manuel:
    - flexion passive du genou à 90°
    - pression directe sur la tête de la fibula
- Résistance au traitement: chirurgie (résection de la tête, arthrodèse)

Maladie d'Osgood-Schlatter

DÉFINITION

Douleurs à l'insertion du ligament patellaire chez l'adolescent

(garçons (12-15 ans) > filles (8-12 ans))

ANATOMIE

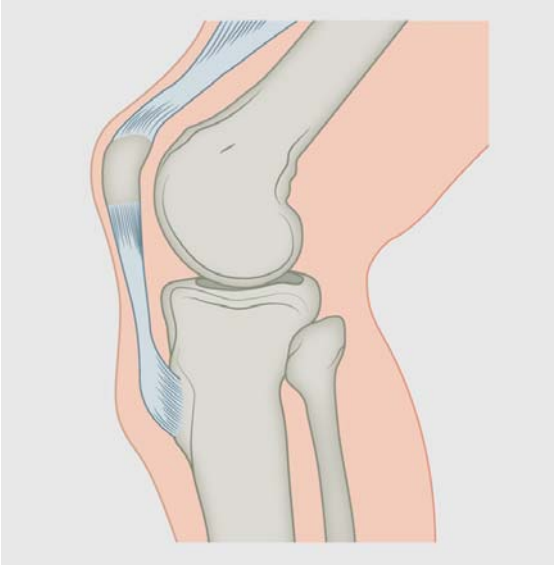

Illustration tirée de: Jerosch, J. CME (2017) 14: 9. https://doi.org/10.1007/s11298-017-5974-5 c

PATHOGENÈSE

- Surcharge mécanique de l'apophyse (=transition os-tendon) de l'appareil extenseur
- Résultat: trouble de l'ossification
- La portion déjà ossifiée est soumise à d'importantes contraintes
- Évent. épaississement

CAUSE

- Surcharge mécanique de l'apophyse
- Groupe à risque
  - Sprinteurs
  - Basketteurs
  - Volleyeurs

A7

DIAGNOSTIC

- Anamnèse
  - Douleurs antérieures du genou
  - Aggravées en position agenouillée
- Inspection
  - Grossissement de la tubérosité tibiale
- Examen
  - Douleur locale à la pression
  - Provocation de la douleur par extension du genou contre résistance
- Radiographies
  - Genou en incidence latérale: tubérosité tibiale
  - Irrégularité
  - Fragmentation

DIAGNOSTIC

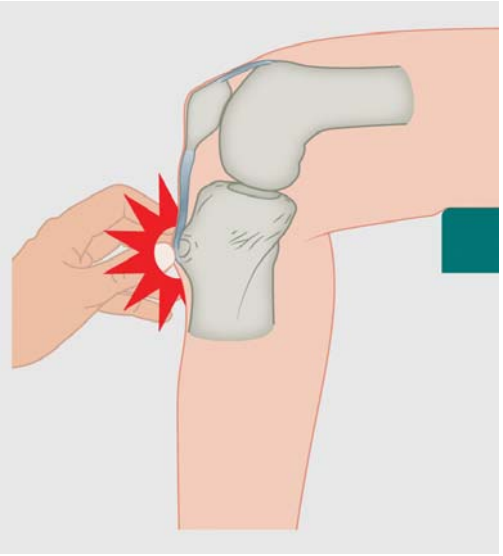

Illustration tirée de: Jerosch, J. CME (2017) 14: 9. https://doi.org/10.1007/s11298-017-5974-5 c

DIAGNOSTIC

Image de gauche: www.orthobullets.com
Image de droite: Case courtesy of Dr Hani Salam, Radiopaedia.org, rID: 9740

TRAITEMENT

- Réduction de l'activité, AINS, froid
- Réduction de l'activité la plus large possible:
  - Dispense du sport scolaire
  - Évent. béquilles
  - Dans les cas extrêmes, immobilisation plâtrée pendant 6 semaines
- Chirurgical: Résection de l'ossicule
  - Patients en échec de traitement (env. 10%)
  - Adultes avec une maladie présente de longue date et des troubles mécaniques

Anomalies osseuses congénitales

1. Os accessoires
2. Synostoses

Os accessoires

DÉFINITION

Centres d'ossification secondaires restant durablement séparés de l'os normal

VUE D'ENSEMBLE

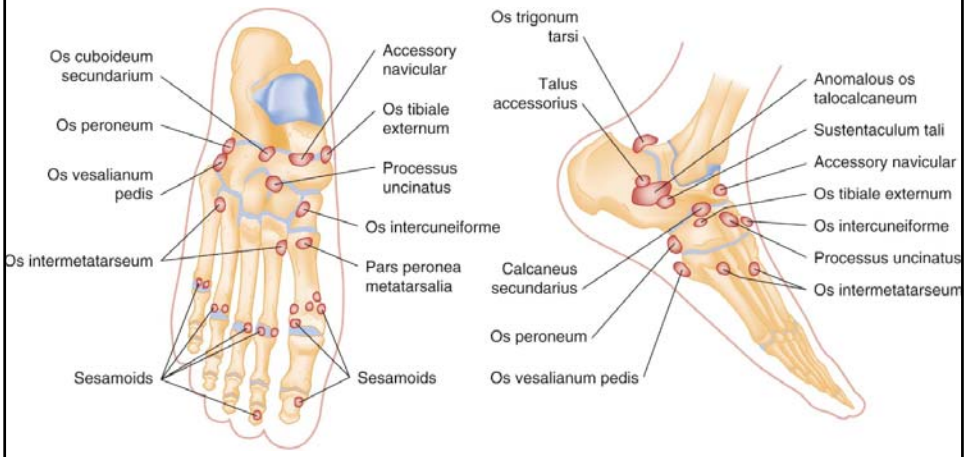

Miller: Review of Orthopaedics, 7th Ed., 2016 Elsevier

OS TRIGONE: VUE D'ENSEMBLE

- Tubercule postérieur indépendant du talus
- Fréquence 10 à 25 %
- Souvent symptomatique chez les danseurs classiques en raison de la flexion plantair extrême («en pointe»)
- M. long fléchisseur de l'hallux (FHL): souvent ténosynovite ou compression par l'os trigone

Illustration tirée de: www.orthobullets.com

OS TRIGONE: CLINIQUE

- Anamnèse
  - Douleurs en flexion plantaire prononcée
- Inspection
  - Évent. œdème au-dessus du FHL
- Examen
  - Douleur locale à la pression
  - Douleurs dans l'articulation talo-crurale en flexion plantaire passive
- Radiographies

Illustration tirée de: www.orthobullets.com

OS TRIGONE: TRAITEMENT

- AINS
- Repos
- Immobilisation
- Évent. mise en charge partielle
- Résection si les troubles persistent

Illustration tirée de: www.orthobullets.com

OS VESALIANUM

- Rare (2 %)
- Rarement symptomatique
- En cas de douleurs:
  - semelles à rembourrage
  - Évent. adaptation de la tige

Image: Case courtesy of Dr Henry Knipe, Radiopaedia.org, rID: 31148

OS NAVICULAIRE ACCESSOIRE

- Importance majeure en technique orthopédique de chaussures
- Centre d'ossification secondaire de la tubérosité ne fusionnant pas avec le reste de l'os naviculaire
- 12 %
- Associé à un pied plat valgu et à une insuffisance du M. tibial postérieur
- Synonyme: Os tibiale exter

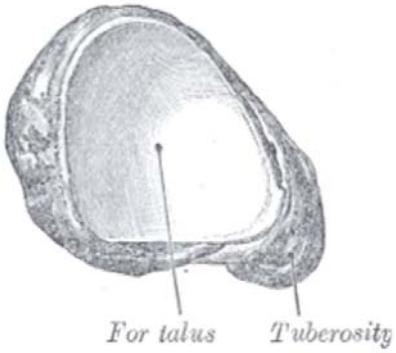

Illustration tirée de: www.orthobullets.com

OS NAVICULAIRE ACCESSOIRE

Classification de Geist

I. Os inclus dans le tendon tibial postérieur

II. Os uni à l'os naviculaire natif par synchondrose
(synchondrose = union cartilagineuse entre 2 os)

III. Os naviculaire crochu

Illustration tirée de: www.orthobullets.com

OS NAVICULAIRE ACCESSOIRE: DIAGNOSTIC

- Anamnèse
  - Douleurs de la voûte longitudinale interne
- Inspection
  - Évent. œdème local
- Examen
  - douleur locale à la pression
  - Évent. proéminence osseuse
- Radiographies
  - Meilleure vue en incidence oblique

Illustration tirée de: www.orthobullets.com

OS NAVICULAIRE ACCESSOIRE

Image: Case courtesy of Dr Craig Hacking, Radiopaedia.org, rID: 36715

OS NAVICULAIRE ACCESSOIRE

Image :Case courtesy of Dr Matt Skalski, Radiopaedia.org, rID: 40164

OS NAVICULAIRE ACCESSOIRE: TRAITEMENT

Conservateur

- Support/lit plantaire sur mesure
- Soutien médial et supination du talon épargnant et déchargeant la saillie
- adaptation de la tige

Chirurgical

- Excision chez les patients réfractaires au traitement (rarement nécessaire)

Synostoses

DÉFINITION

Union par soudure osseuse de deux ou plusieurs os. Résulte d'une syndesmose ou d'une synchondrose pendant la croissance de l'enfant.

FORMES AU NIVEAU DU PIED

- Coalition calcanéo-naviculaire (la plus fréquente)
- Coalition talo-calcanéenne
  - Composée d'os, de cartilage et de tissu conjonctif
- Syndactylie
  - Fusion de deux orteils voisins (peau seulement ou peau plus os)

COALITIONS

CAUSE

- Congénitale (de loin la plus fréquente)
  - Non syndromique: caractère autosomique dominant
  - Survenue dans le cadre de diverses maladies syndromiques
- Traumatique
- Post-infectieuse
- Dégénérative

ÉPIDÉMIOLOGIE/FORMES

- L'apparition des symptômes dépend de la localisation
  - Calcanéo-naviculaire: 8-12 ans
  - Talo-calcanéenne: 12-15 ans
- Formes
  - Pont fibreux (syndesmose)
  - Pont cartilagineux (synchondrose)
  - Pont osseux (synostose)

CLINIQUE

- Anamnèse
  - Asymptomatique dans 75 % des cas
  - Douleurs au niveau du sinus du tarse, gén. liées à l'effort
- Inspection
  - Pied plat valgus
- Examen
  - Pied plat valgus: rigide
  - Pas de varisation de l'arrière-pied debout sur la pointe des pieds
  - Mobilité réduite de l'art. subtalaire

RADIOLOGIE

- Radiographies
- Scanner
- Évent. IRM

a. «Nez de fourmilier»

b. Facette interne irrégulière et rétrécie

c. Ponts osseux dans l'articulation subtalaire

Extrait de «Miller`s Review of Orthopaedics, 7th edition, p. 288»
»

TRAITEMENT

- Support/lit plantaire avec soutien interne (indication controversée si asymptomatique)
- Si symptomatique: plâtre provisoire pour 6 semaines env. (succès dans env. 30 % des cas)
- Opération en cas d'échec du traitement conservateur
  - si < 50 % de la surface articulaire:
    résection de la coalition avec interposition de graisse/muscle ± correction de la déformation
  - si > 50 % de la surface articulaire:
    arthrodèse (subtalaire ou triple (CC, TN, subtalaire))

Syndactylie

DÉFINITION

Fusion congénitale de deux orteils voisins

CAUSE

- Gén. transmission autosomique dominante
- Survenue décrite dans le cadre de maladies syndromiques
- Apoptose (= mort cellulaire programmée) incomplète ou absente lors du développement des extrémités

TYPES

- Simple
  - Seule la peau relie les doigts
- Complexe
  - Os également fusionnés

Illustration tirée de: www.orthobullets.com

DIAGNOSTIC / TRAITEMENT

Diagnostic:

- Diagnostic visuel
- Radiographies pour confirmer/exclure une forme complexe (fusion osseuse)

Traitement:

- Syndactylie simple: observation
- Syndactylie complexe: séparation chirurgicale des orteils

Nécroses osseuses aseptiques

1. Scaphoïdite tarsienne (maladie de Köhler)
2. Maladie de Freiberg (2e maladie de Köhler)

Scaphoïdite tarsienne (maladie de Köhler)

DÉFINITION

Nécrose osseuse aseptique de l'os naviculaire du pied d'étiologie mal définie

CAUSE

- mal définie
- Apparition entre 4 et 7 ans
- Ratio garçons/ filles 4:1
- Bilatérale dans 25 % des cas
- Spontanément résolutive: durée des symptômes 1 à 3 ans

DIAGNOSTIC

- Anamnèse
  - Asymptomatique ou douleurs dorso-médiales du milieu du pied
- Inspection
  - Locale: évent. œdème, rougeur et chaleur
  - Démarche: évent. boiterie antalgique
- Examen
  - Douleur locale à la pression sur l'os naviculaire
- Radiologie
  - Radiographies gén. suffisantes
  - Évent. complétées par scanner/***IRM*** en cas de résultats peu clairs

DIAGNOSTIC

Illustration: Case courtesy of Dr Maulik S Patel, Radiopaedia.org, rID: 18657

Nécroses osseuses aseptiques: scaphoïdite tarsienne (maladie de Köhler)

DIAGNOSTIC

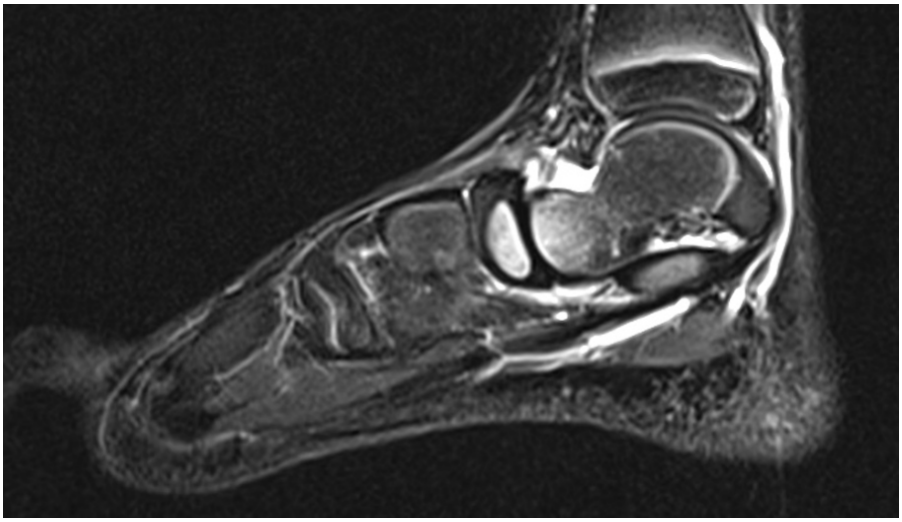

Illustration: Case courtesy of Dr Aditya Shetty, Radiopaedia.org, rID: 34919

Nécroses osseuses aseptiques: scaphoïdite tarsienne (maladie de Köhler)

TRAITEMENT

- Support/lit plantaire sur mesure avec soutien interne de la voûte longitudinale
- Aide au déroulement (barre de déroulement du médio-pied)
- Rigidification de la semelle
- Talon amortisseur

- L'immobilisation plâtrée peut réduire la durée des symptômes
- La chirurgie n'a pas d'intérêt

Maladie de Freiberg

Synonyme: 2e maladie de Köhler

DÉFINITION

Nécrose osseuse aseptique de la tête de l'os métatarsien

CAUSE

- Mal définie
  - Microtraumatisme??
  - Surcharge??
- Apparition entre 13 et 18 ans
- Ratio garçons/ filles 1:4
- Le plus souvent MT II > III
- Très rarement MT IV et V

Nécroses osseuses aseptiques: maladie de Freiberg (2e maladie de Köhler)

DIAGNOSTIC

- Anamnèse
  - Douleurs de l'avant-pied
  - Toujours présentes, s'aggravant à l'effort
- Inspection
  - Œdème local
  - Démarche: évent. boiterie antalgique
- Examen
  - Douleur locale à la pression
  - Amplitude de mouvement réduite
- Radiologie
  - Radiographies
  - Évent. complétées par scanner/IRM en cas de résultats peu clairs

Nécroses osseuses aseptiques: maladie de Freiberg (2e maladie de Köhler)

STADES

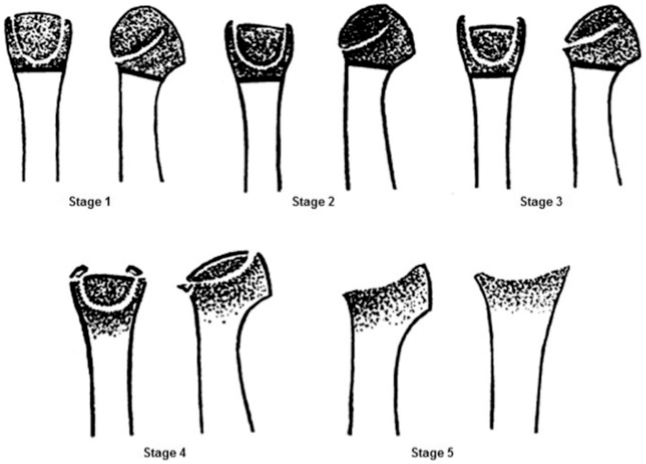

Stage 1: Fissure in epiphysis with sclerosis between cancellous surfaces.

Stage 2: Absorption of cancellous tissue on the proximal side with sinking of the articular cartilage dorsally.

Stage 3: Further absorption and sinking of the articular surface with bony projections medially and laterally.

Stage 4: Articular surface has sunk so far that restoration of normal anatomy has passed.

Stage 5: Arthrosis with flattening and deformity of the metatarsal head.

Smillie's classification

Illustration tirée de: www.orthobullets.com

Nécroses osseuses aseptiques: maladie de Freiberg (2e maladie de Köhler)

DIAGNOSTIC

Image de gauche: Case courtesy of Dr Hani Salam, Radiopaedia.org, rID: 9296
Image de droite: Case courtesy of Dr Ahmed Abdrabou, Radiopaedia.org, rID: 31251

DIAGNOSTIC

Image: Case courtesy of Dr Domenico Nicoletti, Radiopaedia.org, rID: 29096

Nécroses osseuses aseptiques: maladie de Freiberg (2e maladie de Köhler)

TRAITEMENT

- Support/lit plantaire sur mesure avec soutien rétrocapital ciblé du métatarsien touché
- Aide au déroulement (barre de déroulement de l'avant-pied)
- Rigidification de la semelle
- Immobilisation plâtrée en cas de symptômes intenses
- Chirurgical:
  - Ostéotomie corrective (de fermeture dorsale)
  - Résection partielle de la tête (arthroplastie de DuVries)

Exostoses, fibromatoses, ganglions, kystes

1. Exostose de Haglund
2. Exostose de Silfverskiöld
3. Exostose de la phalange distale de l'hallux
4. Maladie de Ledderhose
5. Ganglion
6. Granulome par corps étranger
7. Tumeur

DÉFINITION EXOSTOSE

Tumeur osseuse bénigne réactive liée à un traumatisme chronique (chaussures, travail, sport, lésion des tissus mous, lésion osseuse)

Exostose de Haglund

DÉFINITION

Excroissance au niveau du calcanéus postéro-supérieur

DIAGNOSTIC

- Anamnèse:
  - Douleur antérieure et à 2-3 cm au-dessus de l'insertion du tendon d'Achille
- Inspection:
  - œdème
- Examen
  - Douleur à la pression sur les faces interne et externe du tendon
  - Douleur à l'extension dorsale
  - Saillie osseuse à l'insertion du tendon d'Achille
- Radiologie
  - Saillie osseuse (incidence latérale)

DIAGNOSTIC

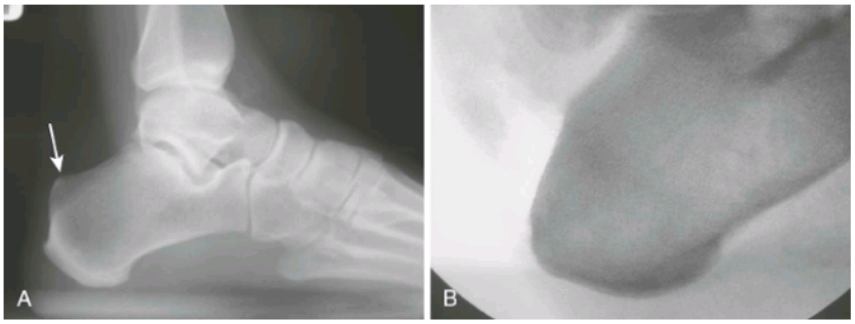

Miller: Review of Orthopaedics, 7th Ed., 2016 Elsevier

TRAITEMENT

- Évidement au niveau du contrefort (ponctuel, l'exostose est toujours asymétrique)
- Évent. surélévation du talon ou talonnette de compensation
- Semelle en forme de coque avec talon amortisseur
- Talonnette en silicone

- Chirurgical: ablation de l'exostose

Exostose de Silfverskiöld

DÉFINITION

Saillie osseuse dorsale au niveau de l'os cunéiforme médial et de la base du 1er métatarsien

DIAGNOSTIC

- Anamnèse:
  - Douleur dorsale du milieu du pied
- Inspection:
  - proéminence osseuse
  - Évent. œdème, rougeur
- Examen
  - Douleur à la pression de la 1re art. tarso-métatarsienne
- Radiologie
  - Saillie osseuse (incidence latérale)

DIAGNOSTIC

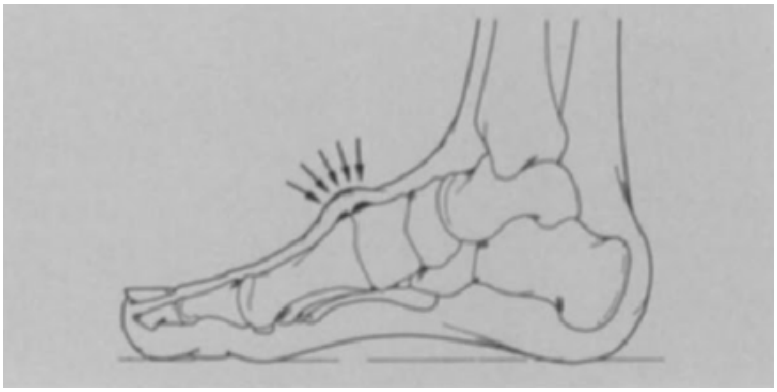

Wirth: Fusschirurgie in der Praxis, Thieme Verlag

TRAITEMENT

- Capitonnage ou coussin de décharge au niveau de la languette
- Pas de fermeture à lacets ou velcro au-dessus de l'exostose

- Chirurgical:
  - Ablation en cas d'échec du traitement conservateur

Exostose de la phalange distale de l'hallux

DÉFINITION

Saillie osseuse de la base médiale ou latérale de la dernière phalange du gros orteil

DIAGNOSTIC

- Anamnèse:
  - Évent. douleur ou point de pression à l'hallux
- Inspection:
  - proéminence osseuse
  - Point de pression à l'hallux avec point correspondant à l'orteil 2 en cas de localisation latérale
- Examen
  - Douleur locale à la pression
- Radiologie
  - Saillie osseuse

TRAITEMENT

- Extrémité de la semelle et supports plantaires: exclure ou éliminer les irrégularités
- Embout en silicone
- Chaussures à bout suffisamment large

- Chirurgical:
  - ablation de l'exostose

Maladie de Ledderhose

Exostoses, fibromatoses, ganglions, kystes: maladie de Ledderhose

DÉFINITION

Nodules dans le fascia et contractures de la plante du pied dus à une prolifération de myofibroblastes

DIAGNOSTIC

- Anamnèse:
  - Évent. douleurs et/ou nodules à la plante du pied
- Inspection:
  - Évent. nodules apparents
- Examen
  - Nodules non mobiles nettement palpables
  - Évent. douleur locale à la pression
- Radiologie
  - Échographie
  - IRM (avantage: meilleure différenciation avec d'autres tumeurs)

DIAGNOSTIC

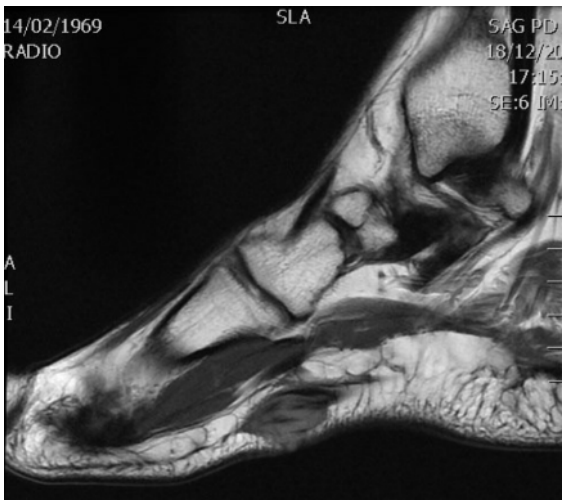

Y. Omor et al. "Ledderhose Disease: Clinical, Radiological (Ultrasound and MRI), and Anatomopathological Findings," Case Reports in Orthopedics, vol. 2015, Article ID 741461, 3 pages, 2015

TRAITEMENT

- Support/lit plantaire sur mesure avec évidements ciblés au niveau des nodules
- Physiothérapie
- AINS
- Injection ciblée d'enzymes (collagénases)
- Chirurgical (en cas d'échec du traitement conservateur)
  - Excision radicale

Ganglions

DÉFINITION

Kyste synovial remplit de liquide

CAUSE

- Traumatisme
- Dégénérescence (arthrose)
- Poche au niveau de la gaine synoviale

DIAGNOSTIC

- Anamnèse
  - Souvent asymptomatique, évent. «problème» cosmétique
  - Rarement douloureux
- Inspection
  - Tuméfaction sphérique
  - translucide
- Examen
  - Bien circonscrit, ferme et élastique
  - Peau mobile au-dessus du kyste, souvent non mobile contre un support
- Radiologie
  - Échographie
  - IRM

DIAGNOSTIC

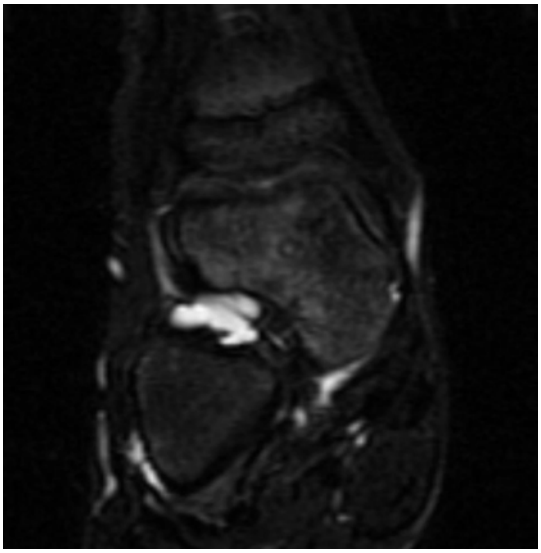

Image: Case courtesy of Dr Roberto Schubert, Radiopaedia.org, rID: 16488

TRAITEMENT

- Observation (traitement de première intention)
- Aspiration: risque élevé de récidive
- Ablation chirurgicale
  - Fortes douleurs
  - Symptômes neurovasculaires

Granulome par corps étranger

DÉFINITION

Réaction inflammatoire chronique induite par un corps étranger présent dans l'organisme

A8

CAUSE

- Plaies (métal, bois)
- Inhalation (fibres d'amiante, poussière de quartz)
- Implants médicaux
  - Cas classique: suture sous-cutanée
  - Filets utilisés dans la chirurgie de la hernie inguinale
  - Prothèses mammaires en silicone

DIAGNOSTIC/TRAITEMENT

Diagnostic:

- Examen clinique!
- Douleur lancinante
- Nodules visibles

Traitement:

- Observation (souvent spontanément résolutif)
- Ablation (persistance, apparition de pus)

DIAGNOSTIC/TRAITEMENT

Images: www.dermis.net

Tumeurs

Exostoses, fibromatoses, ganglions, kystes: tumeurs

DÉFINITION

Prolifération bénigne ou maligne de cellules anormales au-delà des limites normales

CAUSE

- Tumeur spontanée
- Génétique:
  - porteur de certains caractères génétiques
  - Maladies syndromiques
- Exogène:
  - Médicaments
  - Rayons
  - Amiante

DIAGNOSTIC

- Anamnèse
  - Douleurs au repos ou nocturnes
  - Tuméfaction de grosseur lentement progressive
- Inspection
  - Évent. tuméfaction
  - Peut aussi passer inaperçue
- Examen
  - Grosseur non mobile
  - Indolore ou douloureuse
  - Évent. limitation de l'amplitude de mouvement ou de l'excursion tendineuse
  - Ganglions lymphatiques à l'aine (sarcomes des tissus mous!!!)

DIAGNOSTIC

- Radiographies
  - Évent. calcifications
  - Interruption osseuse
- Scanner
  - Calcifications
- IRM
  - Montre l'étendue et donne une indication sur le caractère invasif
- Biopsie
  - Confirmation du diagnostic et planification thérapeutique

TUMEURS DU PIED

- Lésions de type tumoral
  - Ganglions, granulomes par corps étranger, kystes épithélioïdes
- Tumeurs bénignes
  - Tumeurs à cellules géantes (gaine synoviale)
  - Maladie de Ledderhose
- Tumeurs malignes
  - Ostéosarcome, sarcome d'Ewing (patients jeunes, rare)
  - Synovialome (tumeur des tissus mous la plus fréquente)
  - Sarcome épithélioïde, sarcome à cellules claires
  - Chondrosarcome (le plus souvent > 40 ans)

TRAITEMENT

- Dépend du type de tumeur
  - Allant de l'observation à l'amputation de la jambe
- En technique orthopédique de chaussure:
  - Supports/lits plantaires dans les tumeurs bénignes
  - Remplacement d'orteil après amputation partielle
  - Chaussures orthopédiques de série ou sur mesure après amputation partielle

Inégalité des membres inférieurs

SOMMAIRE

1. Définitions, classifications, degrés de sévérité
2. Fréquence (épidémiologie)
3. Causes (étiologie)
4. Examen clinique
5. Pronostic
6. Troubles consécutifs
8. Stratégie de traitement

DÉFINITION

Différence de longueur des jambes: différence mesurée (clinique 1 cm ou plus, non significative en dessous de 1 cm) directe ou indirecte (obliquité du bassin ou du sacrum)

CLASSIFICATIONS

- Asymétrie **structurelle**, réelle (engl. true, structural) (SLLD) = os plus courts
- Asymétrie **fonctionnelle**, apparente (engl. functional, apparent) (FLLD) = contracture/ankylose articulaire, déformations / défaut d'axe (pour des raisons géométriques)

CLASSIFICATIONS

- Présente depuis l'enfance:
  tolérance de différences plus importantes
- Survenue à l'âge adulte:
  tolérance plus faible, handicap plus important pour une différence identique

DEGRÉS DE SÉVÉRITÉ

- Légère : 0 – 30 mm
- Modérée : 30 – 60 mm
- Sévère : > 60 mm

- Légère : < 15 mm
- Modérée : 15 – 50 mm
- Sévère : > 50 mm

VAC 2002
McCaw and Bates 1991
Reid and Smith 1984

FRÉQUENCE (ÉPIDÉMIOLOGIE)

- Fréquence: 40 – 70 %
  - L'asymétrie des jambes est donc «physiologique» ou normale
- Différence de longueur > 20 mm:
  - 1 : 1000
  - Ratio hommes : femmes = 2 : 1

Subotnik 1981
Woerman 1984
Guichet 1991

CAUSES DE LA SSLD PENDANT LA CROISSANCE

	Durch Wachstumsbremsung	Durch Wachstumsstimulation
Kongenital	Kongenitale Hemiatrophie (essentielle Hypoplasie) Kongenitale Atrophie mit Skelettanomalie (Fibulaaplasie, Femuraplasie, Coxa vara usw.) Dyschondroplasia Ollier Dysplasia epiphysealis hemimelica Exostosenkrankheit sog. angeborene Hüftgelenkluxation Klumpfuß	Partieller Riesenwuchs mit Gefäßanomalien (Klippel-Trenaunay-Weber-Syndrom; Hämarthrose bei Hämophilie, Proteus-Syndrom)
Infektionen	Zerstörung der Epiphysenfugen durch Osteomyelitis (Femur, Tibia) Tuberkulose (Hüftgelenk, Kniegelenk, Fuß) Arthritis purulenta	Osteomyelitis der Diaphyse von Femur und Tibia, Brodie-Abszeß Tuberkulose der Metaphyse von Femur und Tibia (Tumor albus genus) Arthritis purulenta Syphilis von Femur und Tibia Elephantiasis nach Weichteilinfektionen Thrombose der Femoral- und Iliakalvene
Lähmungen	Poliomyelitis Andere (spastische) Lähmungen	–
Tumoren	Osteochondrome (solitäre Exostosen) Riesenzelltumoren Ostitis fibrosa cystica generalisata Neurofibromatosis Recklinghausen	Hämangiome Lymphangiome Riesenzelltumoren Ostitis fibrosa localisata cystica Neurofibromatosis Recklinghausen Fibröse Dysplasie (Albright-Syndrom)
Traumata	Verletzungen der Epiphysenfuge (Lösungen, Operationen usw.) Schwere Verbrennungen	Dia- und Metaphysenfrakturen von Femur und Tibia (Osteosynthese!) Operationen an der Metaphyse (Periostlösung, Spanentnahme, Osteotomie usw.)
Mechanik	Langdauernde Ruhigstellung Entlastungsapparat (?)	Traumatische arteriovenöse Aneurysmen
Andere Ursachen	Legg-Calvé-Perthes-Krankheit Epiphyseolysis capitis femoris Röntgenbestrahlung von Femur- und Tibiaepiphysenfugen Durch Achsenfehlstellung X-Bein O-Bein Genu antecurvatum Genu recurvatum Kombinationsform: „Korkenzieherbein"	–

Hefti 1998 nach Grill 1991 und Taillard 1965

CAUSES DE LA SSLD À L'ÂGE ADULTE

- Fractures
- Ostéotomies correctives (p. ex. de valgisation ou de varisation de la hanche)
- Prothèse des membres inférieurs (hanche >> genou, art. talo-crurale)
- Arthrodèse des membres inférieurs (hanche, genou, art. talo-crurale, art. subtalaire)
- Amputations et résections articulaires des membres inférieurs
- Résection d'une tumeur

CAUSES DE LA FLLD À L'ÂGE ADULTE

- Contracture en flexion du genou (Genu flexum)
- Hyperextension du genou (Genu recurvatum)
- Contracture en flexion de la hanche
- Contracture en abduction de la hanche (raccourcissement du côté opposé)
- Contracture en adduction de la hanche (raccourcissement du même côté)
- Pied équin unilatéral ou asymétrique
- Pied plat valgus unilatéral
- Association de facteurs (p. ex. hémiparésie spastique posttraumatique avec contracture en flexion de la hanche, du genou, pied équin)
- Scolioses (courbure fixée, en part. lombaire, lombosacrée)

A9

EXAMEN CLINIQUE

<u>Mesure indirecte de la longueur des jambes:</u>

- évaluation de l'obliquité du bassin à l'aide de planches (d'épaisseur standard) en position debout, meilleure méthode clinique

<u>Mesure directe de la longueur des jambes:</u>

- Distance épine iliaque antéro-supérieure – malléole interne ou externe (externe de préférence)

<u>Test de Galeazzi-Ellis:</u>

- jambe / cuisse

Inégalité des membres inférieurs

MESURE INDIRECTE DE LA LONGUEUR DES JAMBES

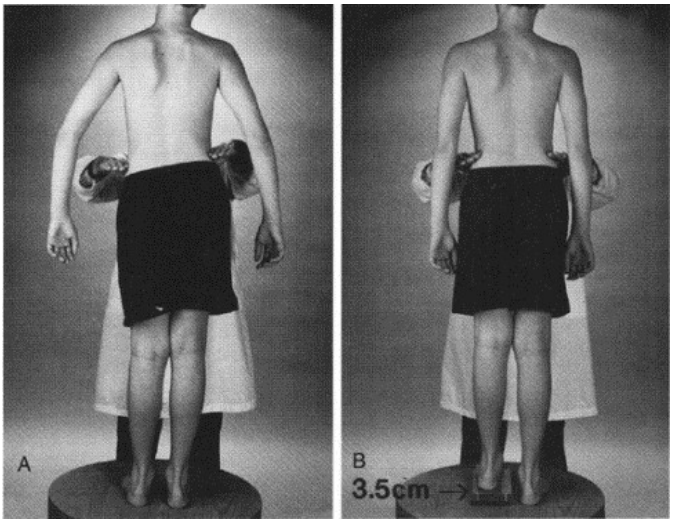

Dahl 1996

Inégalité des membres inférieurs

ÉLÉVATION DU TROCHANTER

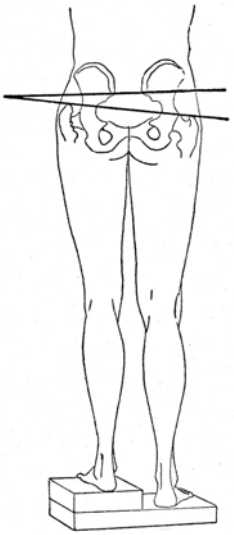

Chapchal 1954

Inégalité des membres inférieurs

TEST DE GALEAZZI-ELLIS

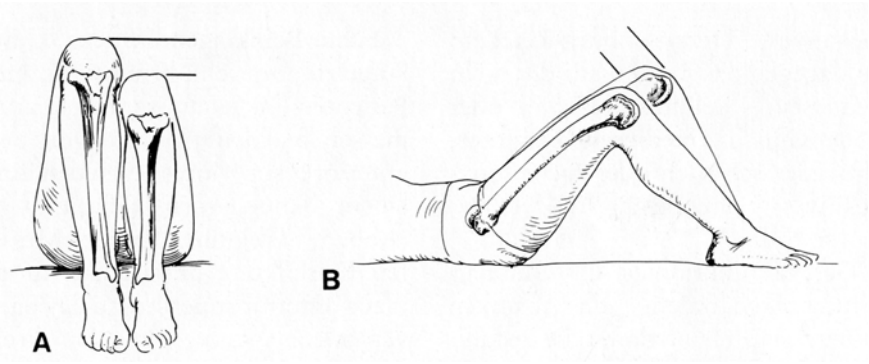

Hoppenfeld 1982

Inégalité des membres inférieurs

MESURE DIRECTE DE LA LONGUEUR DES JAMBES

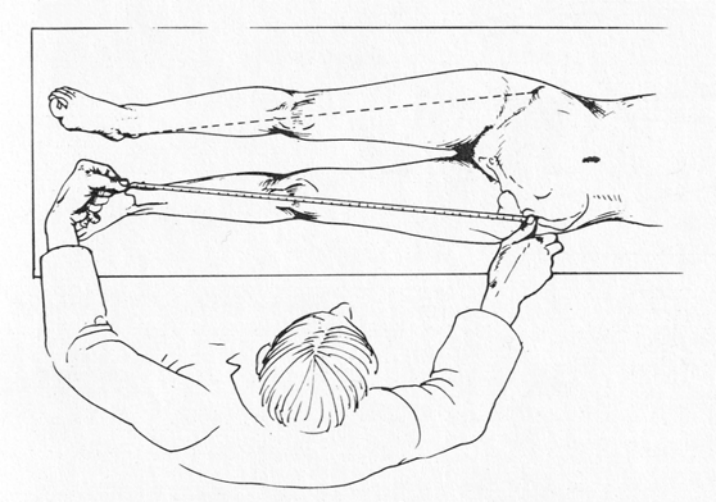

Hoppenfeld 1982

Inégalité des membres inférieurs

DIFFÉRENCE STRUCTURELLE DE LONGUEUR DES JAMBES

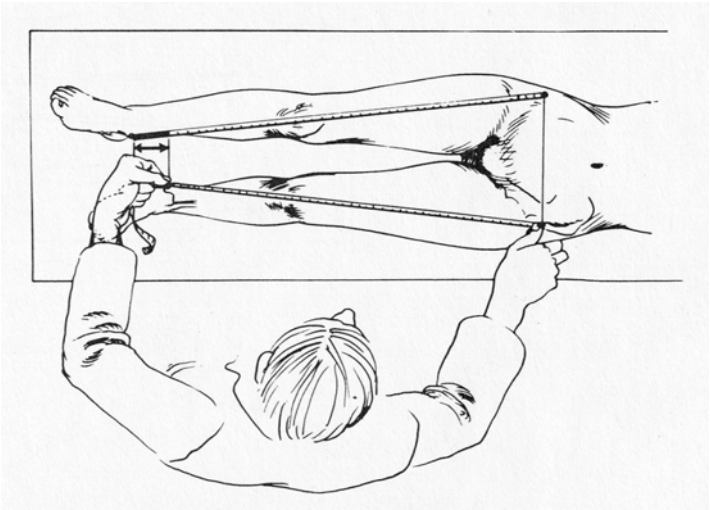

Hoppenfeld 1982

Inégalité des membres inférieurs

FLLD À DROITE AVEC CONTRACTURE EN ADDUCTION DE LA HANCHE À DROITE

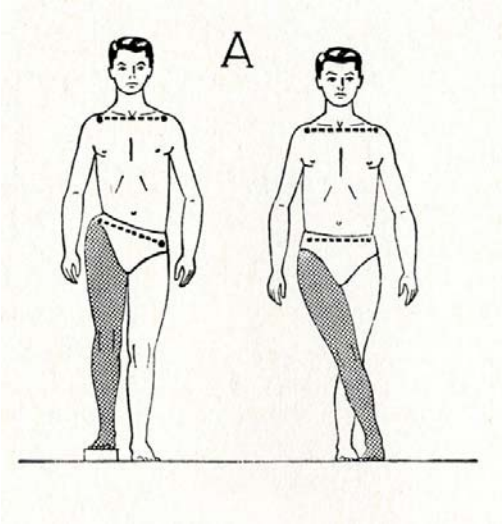

Ducroquet 1965

FLLD À DROITE AVEC CONTRACTURE EN ABDUCTION DE LA HANCHE À GAUCHE

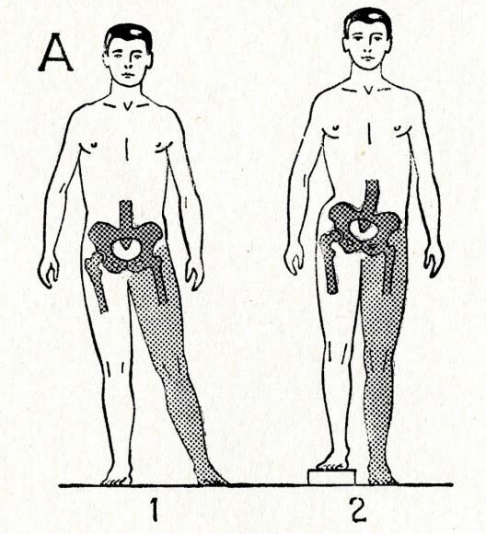

Ducroquet 1965

MÉTHODE DE MESURE FLLD

Distance: ombilic (ou appendice xiphoïde du sternum) – malléole interne

Point mobile de référence: ombilic

Attention: toujours mesure directe pour exclure une différence de longueur structurelle

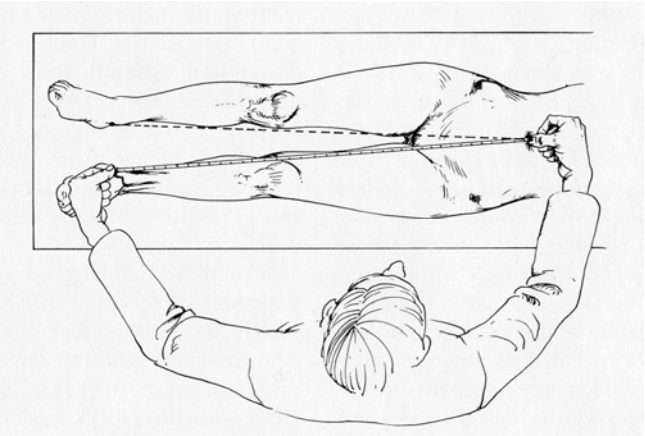

Hoppenfeld 1982

Inégalité des membres inférieurs

DIFFÉRENCE FONCTIONNELLE DE LONGUEUR DES JAMBES

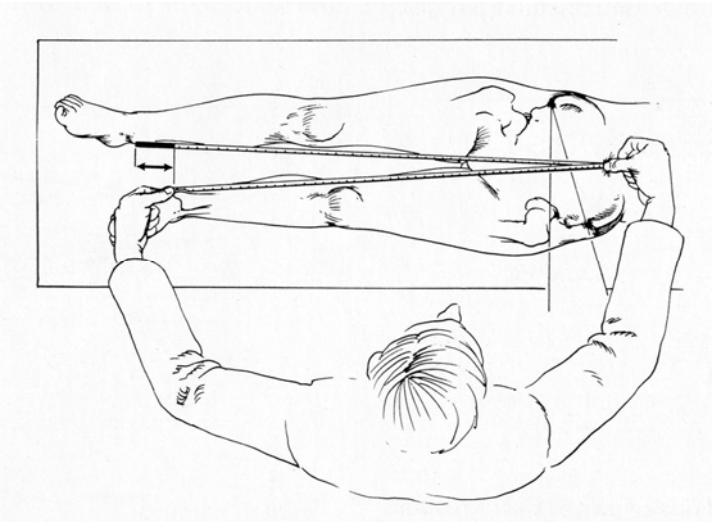

Hoppenfeld 1982

Inégalité des membres inférieurs

CONTRÔLE PAR MESURE DIRECTE

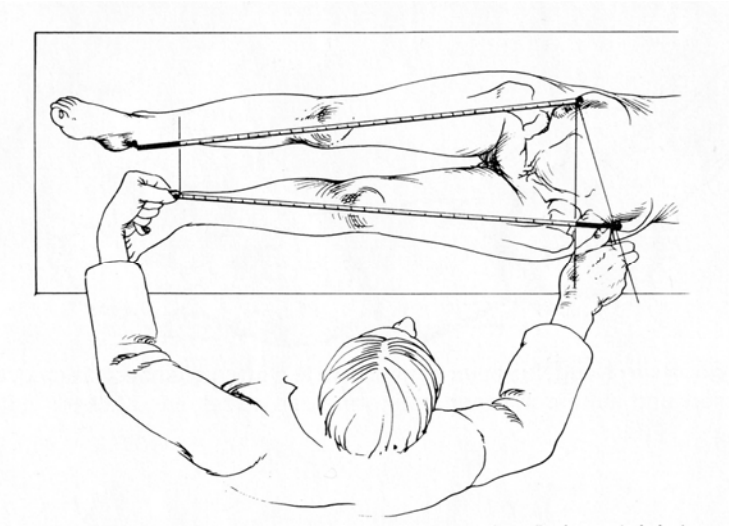

Hoppenfeld 1982

PRONOSTIC

- À l'âge adulte: +/- stable (exception: déformation évolutive, destruction de l'articulation)
- En phase de croissance: difficile à poser
- Condition: 3 mesures de la longueur avec détermination de l'âge osseux sur une période de 1,5 an
- Méthodes: méthode du graphique de la ligne droite (Moseley), méthode arithmétique (Menelaus 1966, Westh et Menelaus 1981)

PRONOSTIC EN PHASE DE CROISSANCE

- «Trouble de la croissance en %» = croissance du côté normal – croissance du côté plus court divisé par croissance du côté normal

- Degrés de sévérité:
- Légère 0 – 10 %
- Modérée : 11 – 20 %
- Sévère : 21 – 30 %
- Très sévère : > 30 %

PROBLÈME DE LA POSE D'UN PRONOSTIC

1. Hypothèse: trouble de la croissance proportionnel pendant toute la période de croissance (pas en cas de destruction complète du cartilage de conjugaison)
2. Importance des percentiles (p. ex. croissance distale restante du fémur d'un garçon de 12 ans: 10e percentile = 5 mm, 90e percentile = 25 mm)
3. Les mesures chirurgicales ne modifient pas la croissance de manière prévisible et fiable: l'allongement du bas de la jambe diminue la croissance du reste de la jambe tandis que l'allongement de la cuisse la renforce

TROUBLES CONSÉCUTIFS

- La littérature n'est pas unanime mais parle majoritairement en faveur de troubles consécutifs.
- Dos:
  - Scoliose (convexe du côté le plus court)
  - Dorsalgies (lombalgies)
  - Maladies dégénératives du rachis
- Hanche: (côté le plus long)
  - Douleurs dans les hanches
  - Coxarthrose
  - Bursite trochantérienne
- Genou: (côté le plus long)
  - Douleurs au genou
  - Gonarthrose
  - Genou du sauteur
- Fractures de stress: près de deux fois plus fréquentes, chez les femmes ayant une différence de longueur des jambes 70 %, sans 36 %

OPTIONS THÉRAPEUTIQUES

1. Conservateur

2. Chirurgical (hauteur des genoux identique, max. 2 cm de différence)

a. Retard de la croissance par épiphysiodèse – temporaire ou définitive

b. Raccourcissement: cuisse maximum 4 cm, bas de la jambe maximum 3 cm

c. Allongement: à partir de 5 cm, seule possibilité en cas de différence de longueur à la fin de la croissance de plus de 8 cm, sur la jambe la plus courte

CONSERVATEUR: COMPENSATION DES INÉGALITÉS DE LONGUEURS

Inégalité des membres inférieurs

CONSERVATEUR: COMPENSATION DES INÉGALITÉS DE LONGUEURS

Inégalité des membres inférieurs

CHIRURGICAL: ÉPIPHYSIODÈSE

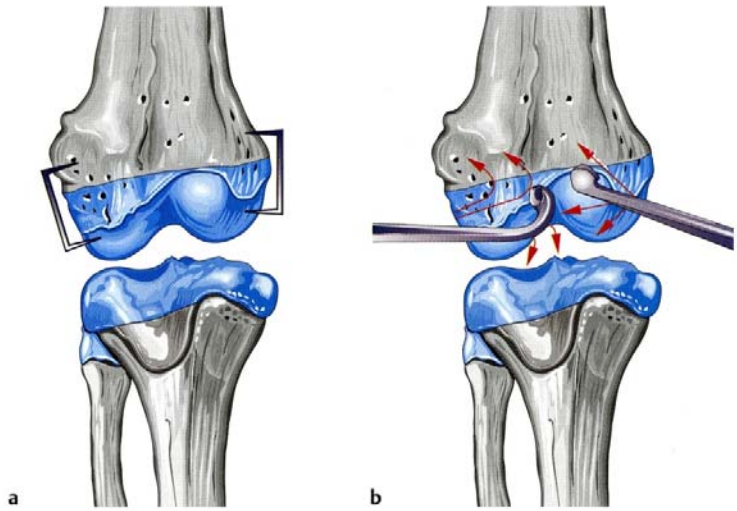

temporaire

Niethard 1997

définitive

CHIRURGICAL: ALLONGEMENT

Niethard 1997

STRATÉGIE DE TRAITEMENT

- <u>Différences fonctionnelles:</u> pas de compensation (sauf si symptomatiques)

- <u>Différences structurelles en période de croissance:</u>
- < 1 cm : pas de compensation (sauf si symptomatiques)
- 1 - 2 cm : compensation à la puberté (plus tôt si symptomatiques)
- 2 - 6 cm : conservateur, épiphysiodèse, raccourcissement
- 6 - 20 cm : allongement
- > 20 cm : orthoprothèse, amputation et prothèse

STRATÉGIE DE TRAITEMENT

- <u>Différences structurelles à l'âge adulte:</u>
- < 1 cm : en cas de restrictions fonctionnelles (sportif), en cas de pathologie musculosquelettique
- > 2 cm : il faut compenser, prudence chez les patients âgés asymptomatiques, le talon sera seulement surélevé de 1 cm
- > 3 cm : plus de compensation possible dans les chaussures basses de confection